

Manifestaciones pulmonares y sistémicas de la hipertensión arterial pulmonar

Un enfoque panvascular

Raúl J. Bevacqua¹, Sergio V. Perrone²

Resumen

La hipertensión arterial pulmonar (HAP) es una grave enfermedad cuyo resultado final de la interacción entre el tono vascular y la alteración progresiva de la remodelación de las arterias pulmonares provoca insuficiencia cardíaca derecha y muerte. El remodelado vascular pulmonar es la alteración estructural clave en la hipertensión pulmonar. Este proceso implica cambios en la íntima, media, adventicia y espacio perivascular, a menudo con la interacción de células inflamatorias. Los mecanismos fisiopatológicos de la HAP abarcan una serie de modificaciones vasculares que producen un aumento de la resistencia vascular pulmonar. Las modificaciones vasculares que se producen en la HAP incluyen: la vasoconstricción, la proliferación del músculo liso, la inflamación, la apoptosis endotelial, la proliferación endotelial resistente a la apoptosis, la fibrosis, la trombosis *in-situ*, y finalmente, las lesiones plexiformes. Hasta hace poco, la HAP se consideraba una enfermedad restringida a la circulación pulmonar. Sin embargo, existe una creciente evidencia de que los pacientes con HAP también exhiben disfunción vascular sistémica, como lo demuestra la alteración de la dilatación mediada por el flujo de la arteria braquial, el flujo sanguíneo cerebral anormal, la miopatía esquelética y la enfermedad renal intrínseca. Los datos recientes apoyan un vínculo con los eventos genéticos y moleculares detrás de la patogénesis de la HAP. Esta revisión sirve de introducción a los principales hallazgos sistémicos en la HAP y la evidencia que apoya un vínculo común con la fisiopatología de la HAP. Sobre la base de la evidencia disponible, proponemos un paradigma en el que las anomalías metabólicas, la lesión genética y la disfunción vascular sistémica contribuyen a las manifestaciones sistémicas de la HAP. Este concepto no sólo abre interesantes posibilidades de investigación, sino que también anima a considerar las manifestaciones extrapulmonares en el tratamiento de los pacientes con HAP, pues la disfunción vascular sistémica contribuiría a las manifestaciones sistémicas de la HAP.

Insuf Card 2021;16(1):14-36

Palabras clave: Hipertensión pulmonar - Remodelación vascular pulmonar - Disfunción endotelial - Alteración del flujo vascular cerebral - Alteración del flujo vascular renal - Alteración vascular sistémica - Disfunción de los músculos respiratorios

¹ Médico cardiólogo. División Cardiología. Pabellón Inchauspe. Hospital General de Agudos "Dr. J. M. Ramos Mejía". GCBA. Ciudad Autónoma de Buenos Aires. República Argentina.

² Médico cardiólogo. Instituto FLENI. Ciudad Autónoma de Buenos Aires. República Argentina.

Instituto Argentino de Diagnóstico y Tratamiento. Ciudad Autónoma de Buenos Aires. República Argentina.

Hospital de Alta Complejidad en Red "EL Cruce" Néstor Kirchner. Florencio Varela. Buenos Aires. República Argentina.

Universidad Católica Argentina. Ciudad Autónoma de Buenos Aires. República Argentina.

Correspondencia: Dr. Raúl J. Bevacqua.
E-mail: raulbev@hotmail.com

Recibido: 08/01/2021

Aceptado: 10/03/2021

Abreviaturas

ADM: adrenomedulina.
ANP: péptico natriurético atrial.
ARE: antagonistas de los receptores de la endotelina.
BMPR2: receptor de la proteína morfogenética ósea tipo 2 (*bone morphogenetic protein type 2 receptor*).
CCL5: proteína que en los seres humanos está codificada por el gen CCL5.
CE: células endoteliales.
CHT: cardiopatía hipertiroides.
CMLV: células de músculo liso vascular.
CV: cardiovasculares.
DBT: diabetes mellitus.
EC: enfermedad coronaria.
EDCF: factores de contracción derivados del endotelio.
EDRF: factores relajantes derivados del endotelio.
ET: endotelina.
FiO₂: fracción de oxígeno inspirado.
FMD: vasodilatación mediada por endotelio (*flow mediated dilatation*).

FSC: flujo sanguíneo cerebral.
GCs: guanilato ciclasa soluble.
GMP-c: guanosina monofosfato cíclico.
HP: hipertensión pulmonar.
HAP: hipertensión arterial pulmonar.
HTA: hipertensión arterial sistémica.
HIF-1 α : factor inducible por hipoxia-1 α (*hypoxia inducible factor 1 alfa*).
i5-PDE: inhibidores de la 5-fosfodiesterasa.
IC: insuficiencia cardíaca.
IL: interleuquina.
MCP: proteína quimioatrayente de monocitos.
MEC: matriz extracelular.
NK: asesinas naturales (*natural killer*).
NO: óxido nítrico (*nitric oxide*).
NOS: enzima óxido nítrico sintasa.
PACAP: polipéptido activador de la adenilil ciclasa de la pituitaria.
PAPm presión media de la arteria pulmonar.
PCR: proteína C reactiva.
PDGF: factor de crecimiento derivado de las plaquetas.

PGC-1 α : coactivador del receptor gamma 1-alfa activado por el proliferador de peroxisomas.
PGI₂: prostaglandina I₂.
PPAR- γ : receptor- γ activado por proliferador de peroxisomas.
RANTES: *regulated on activation, normal T cell expressed and secreted*.
RI: resistencia a la insulina.
RVP resistencia vascular pulmonar.
SH: sulfatos de heparina.
TNF- α : factor de necrosis tumoral alfa.
TRAb: anticuerpo del receptor de tirotrófina.
Treg: linfocitos T reguladores.
VD: ventrículo derecho.
VEGF: factor de crecimiento endotelial vascular (*vascular endothelial growth factor*).
VIH: virus de la inmunodeficiencia humana.
VIP: péptido intestinal vasoactivo.
VPH: vasoconstricción pulmonar hipóxica.

Summary

Pulmonary and systemic manifestations of pulmonary arterial hypertension A panvascular approach

Pulmonary arterial hypertension (PAH) is a serious disease whose end result of the interaction between vascular tone and the progressive alteration of the remodeling of the pulmonary arteries causes right heart failure and death. Pulmonary vascular remodeling is the key structural alteration in pulmonary hypertension. This process involves changes in the intima, media, adventitia, and perivascular space, often with the interaction of inflammatory cells. The pathophysiological mechanisms of PAH include a series of vascular modifications that produce an increase in pulmonary vascular resistance. Vascular modifications that occur in PAH include: vasoconstriction, proliferation of smooth muscle, inflammation, Endothelial apoptosis, apoptosis-resistant endothelial proliferation, fibrosis, in-situ thrombosis, and finally, plexiform lesions. Until recently, PAH was considered a disease restricted to the pulmonary circulation. However, there is growing evidence that patients with PAH also exhibit systemic vascular dysfunction, as evidenced by impaired brachial artery flow-mediated dilation, abnormal cerebral blood flow, skeletal myopathy, and intrinsic kidney disease. Recent data support a link to the genetic and molecular events behind the pathogenesis of PAH. This review serves as an introduction to the main systemic findings in PAH and the evidence supporting a common link with the pathophysiology of PAH. Based on the available evidence, we propose a paradigm in which metabolic abnormalities, genetic injury, and systemic vascular dysfunction contribute to the systemic manifestations of PAH. This concept not only opens up interesting research possibilities, but also encourages consideration of extrapulmonary manifestations in the treatment of patients with PAH, since systemic vascular dysfunction would contribute to the systemic manifestations of PAH.

Keywords: Pulmonary hypertension - Pulmonary vascular remodeling - Endothelial dysfunction - Cerebral vascular flow alteration - Renal vascular flow alteration - Systemic vascular alteration - Respiratory muscle dysfunction

Resumo

Manifestações pulmonares e sistêmicas da hipertensão arterial pulmonar Uma abordagem panvascular

A hipertensão arterial pulmonar (HAP) é uma doença grave cujo resultado final da interação entre o tônus vascular e a alteração progressiva da remodelação das artérias pulmonares causa insuficiência cardíaca direita e morte. A remodelação vascular pulmonar é a principal alteração estrutural na hipertensão pulmonar. Esse processo envolve mudanças na íntima, média, adventícia e espaço perivascular, muitas vezes com a interação de células inflamatórias. Os mecanismos fisiopatológicos da HAP incluem uma série de modificações vasculares que produzem um aumento

na resistência vascular pulmonar. As modificações vasculares que ocorrem na HAP incluem: vasoconstrição, proliferação do músculo liso, inflamação, apoptose endotelial, proliferação endotelial resistente à apoptose, fibrose, trombose in situ e, finalmente, lesões plexiformes. Até recentemente, a HAP era considerada uma doença restrita à circulação pulmonar. No entanto, há evidências crescentes de que os pacientes com HAP também apresentam disfunção vascular sistêmica, conforme evidenciado pela dilatação prejudicada mediada pelo fluxo da artéria braquial, fluxo sanguíneo cerebral anormal, miopatia esquelética e doença renal intrínseca. Dados recentes suportam uma ligação com os eventos genéticos e moleculares por trás da patogênese da HAP. Esta revisão serve como uma introdução aos principais achados sistêmicos em HAP e as evidências que apoiam uma ligação comum com a fisiopatologia da HAP. Com base nas evidências disponíveis, propomos um paradigma em que anormalidades metabólicas, lesão genética e disfunção vascular sistêmica contribuem para as manifestações sistêmicas da HAP. Esse conceito não apenas abre possibilidades interessantes de pesquisa, mas também incentiva a consideração das manifestações extrapulmonares no tratamento de pacientes com HAP, uma vez que a disfunção vascular sistêmica contribuiria para as manifestações sistêmicas da HAP.

Palavras-chave: Hipertensão pulmonar - Remodelação vascular pulmonar - Disfunção endotelial - Alteração do fluxo vascular cerebral - Alteração do fluxo vascular renal - Alteração vascular sistêmica - Disfunção da musculatura respiratória

Introducción

La hipertensión arterial pulmonar (HAP) es una enfermedad poco frecuente, progresiva con un pronóstico grave y de evolución mortal, que incluye diversas formas que comparten un cuadro clínico similar y cambios fisiopatológicos de la microcirculación pulmonar prácticamente idénticos^{1,2}, caracterizándose por la disminución de la luz de las arterias pulmonares pequeñas a través de la vasoconstricción, la trombosis y la proliferación vascular, ocasionando remodelación de la pared del vaso³. Esta remodelación progresiva de las arterias pulmonares distales provoca la pérdida del área de sección transversa vascular pulmonar, generando un aumento progresivo y sostenido de la resistencia vascular pulmonar (RVP)⁴⁻⁶.

Como consecuencia, se produce el aumento sostenido de la presión media de la arteria pulmonar (PAPm), conduciendo a la hipertrofia e insuficiencia ventricular derecha y en última instancia a la muerte^{7,8}. La consiguiente morbilidad y mortalidad de esta enfermedad es el resultado de la falla del ventrículo derecho (VD) para compensar el aumento en la presión arterial pulmonar⁹. Desde el punto de vista hemodinámico, la HAP presenta hipertensión pulmonar precapilar, definida por una presión de enclavamiento pulmonar ≤ 15 mm Hg y una RVP >3 Unidades Wood (UW), en ausencia de otras causas de hipertensión precapilar como la causada por enfermedades pulmonares, tromboembolismo crónico u otras enfermedades raras¹⁰. La PAPm en individuos sanos es de $14 \pm 3,3$ mm Hg, por lo que en el 6º Simposio Mundial de Hipertensión Pulmonar en 2018, se ha establecido la definición hemodinámica de HAP como PAPm >20 mm Hg, con presión capilar pulmonar normal (<15 mm Hg) y elevación de las RVP ≥ 3 UW¹¹⁻¹⁷.

Las manifestaciones clínicas pulmonares de la HAP son el resultado de este aumento de las RVP de las arterias pulmonares^{4,5} (combinación de vasoconstricción, trombosis, inflamación y remodelación proliferativa y obstructiva de la pared de la arteria pulmonar)¹⁸. La pa-

red de la arteria pulmonar, como todas las arterias, está compuesta de una capa externa de tejido conectivo, matriz extracelular (MEC), células nerviosas y fibroblastos, y una capa secundaria que consiste en células de músculo liso vascular (CMLV), y finalmente, hay una sola capa de células endoteliales (CE), que están en contacto con la sangre circulante¹⁹⁻²¹.

Las CMLV proporcionan integridad estructural y juegan un papel crucial en el control del diámetro del vaso en respuesta a los estímulos²². La comunicación entre las CE y las CMLV fundamenta la homeostasis dentro de la circulación pulmonar y regula el tono vascular y el diámetro de los vasos¹⁹⁻²⁴.

Hasta hace poco tiempo, la HAP era considerada una enfermedad cardiopulmonar restringida sólo a la circulación pulmonar, induciendo trastornos vasculares sistémicos debido a la ubicación de la patología vascular y las propiedades biomecánicas únicas de la vasculatura pulmonar. No obstante, existe una creciente evidencia de que los pacientes con HAP también presentan disfunção vascular sistêmica, demostrada por la alteración de la dilatación del flujo de la arteria braquial, por un flujo sanguíneo cerebral anormal, por miopatía esquelética y por enfermedad renal intrínseca. Aunque algunas de estas anomalías se deben parcialmente a insuficiencia ventricular derecha, los datos recientes tratan de vincular una relación fisiopatológica con alteraciones genéticas y moleculares en el marco de la patogénesis de la HAP¹.

Las alteraciones vasculares en la HAP incluyen una serie de lesiones caracterizadas por un abundante crecimiento celular, formación de neoíntima, fragmentación de la lámina elástica y vasoconstricción, acompañadas de muscularización y depósitos de calcio en las grandes arterias pulmonares^{25,26}. Curiosamente, muchas de estas características también se pueden encontrar en las alteraciones vasculares de trastornos cardiovasculares (CV) sistémicos, como la enfermedad coronaria (EC), aneurismas aórticos, retinopatía diabética y nefropatía hipertensiva, así como en ciertos cánceres. Si realizamos una observación cuidadosa

a las lesiones plexiformes, característica histológica de la HAP, caracterizada por la proliferación de CE, oclusión luminal y conductos capilares desorganizados, muestra algunas similitudes con los vasos sanguíneos peritumorales remodelados, como por ejemplo en el glioblastoma multiforme de alto grado²⁷. Estas semejanzas sugieren la presencia de mecanismos fisiopatológicos comunes que probablemente se activan en respuesta a las lesiones y/o estrés crónico.

Los factores etiopatológicos de la HAP aún no se conoce con exactitud, aunque se han estudiado diversos mecanismos genéticos y alteraciones en diferentes vías de señalización. La evidencia actual señala que es una enfermedad compleja mediada por la interacción entre factores genéticos, el estado epigenético y eventos perjudiciales²⁸. Por esta razón, se debe considerar que la interacción entre múltiples factores subyace al inicio y la progresión de la enfermedad.

El paradigma actual de la fisiopatología de la HAP propone que el origen de las alteraciones vasculares es multifactorial e involucra contribuciones de angiogénesis inadecuada, alteraciones metabólicas, daño del ADN, mutaciones genéticas y alteraciones de la vasorreactividad, entre otros^{29,30}.

En esta revisión, resumimos la evidencia que vincula las manifestaciones sistémicas y pulmonares en pacientes portadores de HAP en un enfoque integral, proponiendo que esta enfermedad debe considerarse una enfermedad vascular pulmonar con manifestaciones sistémicas derivadas de alteraciones metabólicas, genéticas y disfunción vascular sistémica.

Manifestaciones pulmonares de la HAP

Mecanismos fisiopatológicos

Los mecanismos fisiopatológicos de la HAP abarcan una serie de modificaciones vasculares que producen un aumento de la RVP (Tabla 1)^{31,32}.

Fisiológicamente, existe un balance entre la vasocon-

Tabla 1. Características vasculares de la HAP

- Vasoconstricción
- Remodelación de los vasos pulmonares
- Proliferación endotelial resistente a la apoptosis
- Hipertrofia de la media de las arterias pulmonares
- Hiperplasia de la íntima de las arterias pulmonares
- Proliferación del músculo liso vascular de las arterias pulmonares pequeñas y medianas
- Fibrosis de la adventicia de las arterias pulmonares pequeñas y medianas
- Oclusión de las arterias pequeñas
- Trombosis in situ e infiltración de células progenitoras e inflamatorias
- Apoptosis endotelial
- Inflamación perivascular
- Lesiones plexiformes angioproliferativa
- Heterogeneidad en distribución y prevalencia en los pulmones

HAP: hipertensión arterial pulmonar.

tricción y la vasodilatación. La vasoconstricción, que a su vez lleva a la proliferación endotelial y del músculo liso vascular, está mediada por: la endotelina 1 (ET 1), la angiotensina II, la serotonina, el tromboxano y el factor de crecimiento derivado de las plaquetas. Estando la vasodilatación y la anti-proliferación inducidas por: la prostaciclina, el óxido nítrico (NO: *nitric oxide*), el factor natriurético atrial, el péptido intestinal vasoactivo (VIP) y el polipéptido activador de la adenilil ciclasa de la pituitaria (PACAP), la adrenomodulina y el factor de crecimiento vascular endotelial (Figura 1)³³.

En la actualidad, existen tres vías o caminos terapéuticos, en base a los conocimientos vigentes de los mecanismos fisiopatológicos, si bien existen otros que están siendo estudiados. El primero de estos mecanismos es el de la endotelina: la pro-endotelina o BIG-endotelina transformada en ET 1 actúa uniéndose a los receptores de endotelina A y B. El receptor A es estimulante, produciendo vasoconstricción y proliferación, y el receptor B posee un mecanismo inhibitor. Este mecanismo inhibitor se encuentra aumentado en la HAP. El segundo mecanismo es el de la enzima óxido nítrico sintasa (NOS), que a partir de la arginina, produce NO, el cual por el mecanismo de la guanidil-ciclasa produce vasodilatación y anti-proliferación. La producción de NO está disminuida en la HAP. El tercer mecanismo es la disminución de la producción de prostaciclina por las CE. Los niveles bajos de prostaciclina producen vasoconstricción y proliferación vascular³⁴⁻³⁶. En un clásico trabajo de Humbert, se muestran estas tres vías patogénicas y terapéuticas: a) la vía de la endotelina con aumento de la producción de la misma; b) la vía del NO con disminución de su concentración celular, y c) la vía de la prostaciclina con disminución de su producción (Figura 2)³⁷.

A diferencia de otras patologías cardiovasculares o respiratorias donde el tratamiento está establecido por el uso de uno o más fármacos escalonados o no, en la HAP la estrategia terapéutica se basa en la aplicación de varios fármacos asociados o de un algoritmo de tratamiento de HAP^{2,12,30,34-36}. Estas drogas han mejorado el tratamiento de la HAP en la última década, incluyendo una gran cantidad de fármacos (más de 9) aprobados³⁸. Entre ellas

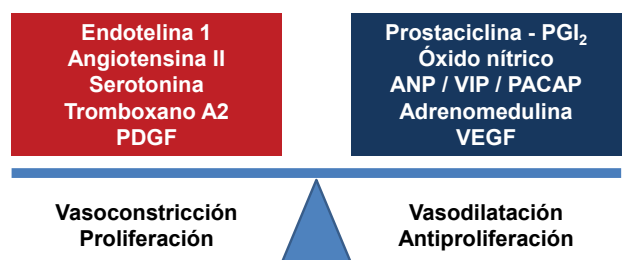


Figura 1. Balance endotelial (vasoconstricción - vasodilatación) que interactúan en el desarrollo de la hipertensión arterial pulmonar. PDGF: factor de crecimiento derivado de las plaquetas. ANP: péptido natriurético atrial. VIP: péptido intestinal vasoactivo. PACAP: polipéptido activador de la adenilil ciclasa de la pituitaria. VEGF: factor de crecimiento endotelial vascular.

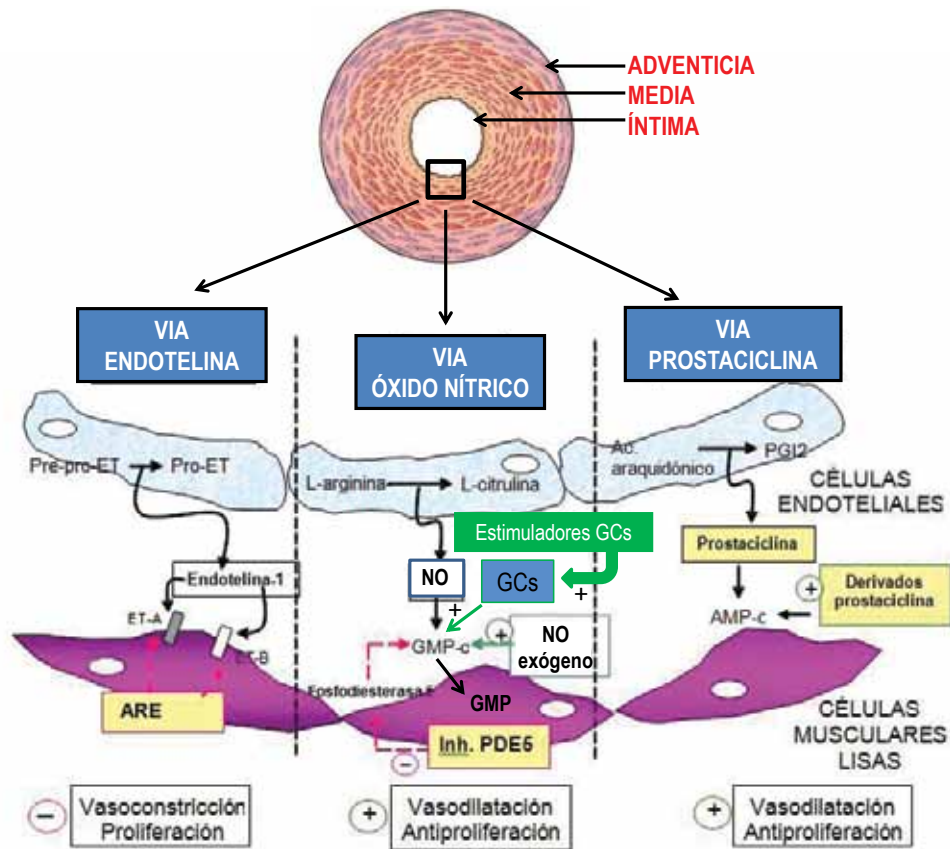


Figura 2. Vías fisiopatológicas que orientan a los objetivos terapéuticos en la hipertensión arterial pulmonar (HAP). Arriba: sección transversal de una arteria pulmonar pequeña (< 500 μ m) de un paciente con HAP severa. AMP-c: adenosina monofosfato cíclico. ARE: antagonista de los receptores de la endotelina. GMP-c: guanosina monofosfato cíclico. ET: endotelina. ETA y ETB: receptores A y B de la ET. NO: óxido nítrico. PDE5: fosfodiesterasa tipo 5. PGI₂: prostaglandina I₂. GCs: guanilato ciclasa soluble. Modificado de Mazzei JA. *Insuf Card* 2009; 4 (1): 3-10.

encontramos a: la prostaciclina y sus análogos para la vía de homónima; el NO inhalado, los inhibidores de la 5-fosfodiesterasa (i5-PDE) y los moduladores de la guanilato ciclasa soluble (GCs) para mejorar la vía del NO, y los antagonistas de los receptores de la ET (ARE) para inhibir la vía de la ET³⁴⁻³⁶.

A pesar de estos nuevos fármacos, la morbilidad y mortalidad prematura siguen siendo el pronóstico para los pacientes con HAP, aunque por supuesto el tiempo de progresión de esta patología cada vez se retrasa más³⁹. Se desconoce aún si el tratamiento de la HAP contribuye a mejorar la falla del VD. Pues, si bien estudios en modelos experimentales de roedores con hipertensión pulmonar (HP) y en cultivos de células sugieren que los prostanoides, los i5-PDE, los ARE y los moduladores de la GCs tienen cierto potencial para mejorar el remodelado vascular adverso y/o reducir la tendencia a la trombosis en la HAP; no obstante, los resultados de estudios clínicos que avalan estos beneficiosos efectos pleotrópicos en humanos, mejorando múltiples características, son insuficientes. Un ejemplo de ello es que la misma prostaciclina, con su comprobada eficacia en el tratamiento de la HAP, no puede impedir totalmente la progresiva proliferación celular o retroceder el remodelado vascular adverso⁴⁰.

Remodelación vascular pulmonar en HAP

Las arterias y venas pulmonares sufren varias alteraciones estructurales que se han reconocido como remodelado vascular pulmonar, en el contexto de las alteraciones hemodinámicas provocadas por el aumento de las presiones de las arterias pulmonares (o sea, contribuyen a generar HP al aumentar la RVP)^{22,26}.

Para valorar la importancia clínica y fisiopatológica de la remodelación vascular pulmonar, es imperativo examinar la intrincada relación entre la fisiología arterial pulmonar normal, su histología y su anatomía (Figura 3)³.

Una característica clave de la pérdida de la capa media vascular pulmonar compuesta por células de músculo liso en arterias menores de 70 μ m de diámetro puede ser crítica para la perfusión cuando las presiones son bajas, ésta es una característica distintiva de la circulación pulmonar frente a la circulación sistémica³.

Dada la necesidad crítica de presentar presiones de perfusión capilar bajas para un intercambio de gases óptimo, se puede comprender la necesidad de remodelación vascular pulmonar como un medio para disipar proximalmente altas presiones pulmonares. La propiedad de la vasoconstricción pulmonar hipóxica (VPH) reside en las células del músculo liso pulmonar especializadas⁴¹, que pueden

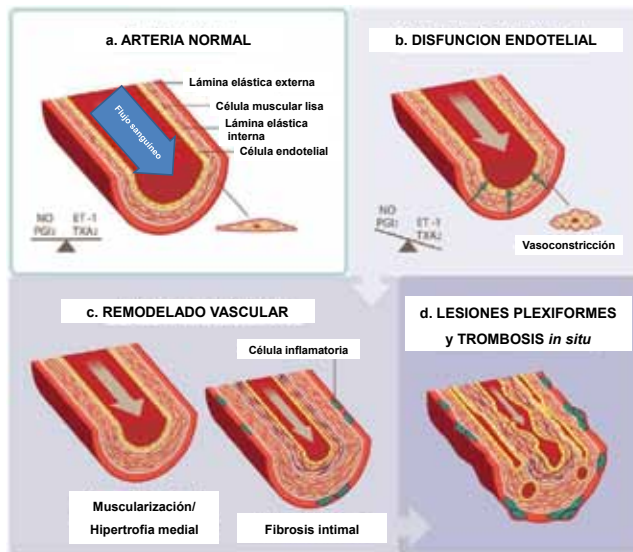


Figura 3. Fases del remodelado vascular pulmonar. a) Anatomía de una arteriola sana. b) Disfunción endotelial por desequilibrio de mediadores vasoactivos. c) Remodelado vascular: hipertrofia de la capa media y fibrosis endotelial. d) Presencia de lesiones plexiformes y trombosis *in situ*. NO: óxido nítrico. PGI₂: prostaglandina I₂. ET-1: endotelina-1. TXA₂: tromboxano A₂. Modificado de Pérez-Olivares Delgado y col. Insuf Card 2019;14(Supl 1): 1-7.

despolarizarse bajo hipoxia alveolar y tener un aumento de calcio intracitoplasmático⁴². El VPH parece ocurrir en arterias de hasta 1,2 mm en el perro; estudios posteriores señalaron que el VPH se produciría en arterias de menos de 50 µm de diámetro (en el perro) y aproximadamente 80 µm en las ovejas⁴². Curiosamente, esta amplia gama de diámetros arteriales incluye aquellos segmentos arteriales que experimentan remodelación vascular pulmonar en la HP. Por tanto, es posible que los efectos combinados de la vasoconstricción excesiva y del crecimiento autónomo celular (combinado con la falta de muerte celular) puedan explicar en última instancia las alteraciones estructurales de la circulación pulmonar en la HP³.

La exposición crónica a la hipoxia (generalmente modelada al exponer a los animales a una FiO₂ de 50% ó 8900 m) causa HP hipóxica. Debido al VPH y/o la liberación superpuesta de factores de crecimiento, las arterias pulmonares sufren una muscularización excesiva, con predominio de remodelado de la media, con remodelado de la íntima nulo o mínimo. Si bien existe un debate sobre cómo se remodela la arteria pulmonar en la hipoxia crónica, es un proceso valioso relacionado con la enfermedad, ya que puede relacionarse con la HP en asociación con estados hipóxicos, como la gran altitud y la enfermedad pulmonar obstructiva crónica. Este espectro de remodelado vascular pulmonar en la HP, se cristaliza en la HAP¹⁰. Estos enfoques cuantifican las alteraciones estructurales y morfológicas claves y el impacto potencial de estas características como lesiones vasculares pulmonares en la fisiopatología de la HAP⁴³. Estas alteraciones incluyen la íntima revestida por CE, la media compuesta en gran parte por células de músculo liso y la adventicia poblada por fibroblastos y por células inflamatorias^{3,44,45}.

Remodelación de íntima, media y adventicia

La íntima representa una interfaz de espesor de CE entre la media muscular y la sangre que fluye. En la circulación pulmonar, la íntima proporciona una vasta superficie de flujo sin obstrucciones, contribuyendo así a presiones de perfusión relativamente bajas, que es la marca registrada de la circulación pulmonar³.

Se desconoce el grado de compromiso de la íntima en la HAP. Según las secciones transversales de las arterias pulmonares, la íntima normal representa aproximadamente el 10% del grosor general; estos hallazgos están en línea con estudios previos de la patología de la HAP⁴⁶; en la HAP grave, la íntima de las arterias pulmonares mostraron un aumento de aproximadamente 3 veces en su espesor de la íntima²⁵. Es de destacar que esta íntima engrosada daría lugar a un aumento de aproximadamente 1,5 a 4 (40 veces) en la RVP. Curiosamente, utilizando el parámetro de densidad de volumen con tabiques alveolares como referencia, hay una duplicación de la HAP frente a la íntima de control, en general dentro del rango visto con otro enfoque cuantitativo, de la medición del espesor fraccional de la íntima²⁵.

Aproximadamente el 25% de los pulmones con HAP tienen un engrosamiento de la íntima que se superponía a los valores observados en los controles (pulmones normales)²⁵. Como se indica a continuación, la superposición entre el grosor fraccional de la media y la adventicia entre las arterias pulmonares de control y la HAP fue más pronunciada que la observada con la íntima.

Los tipos de engrosamiento de la íntima son variados. Pueden resumirse brevemente basándose en el predominio de colágeno y mucina, células fibroblásticas o CE. Las CE, cuando proliferan de manera desorganizada, forman lesiones plexiformes⁴⁷. Son lesiones de tipo glomeruloide, con formación variable de vasos sanguíneos incipientes. Estudios anteriores demostraron la expresión de marcadores de angiogénesis en estas lesiones⁴⁸, incluido el factor de crecimiento endotelial vascular (VEGF: *vascular endothelial growth factor*), los receptores de VEGF y el factor inducible por hipoxia-1α (HIF-1α: *hypoxia inducible factor 1 alfa*). Aunque su patogenia sigue sin estar clara, a menudo se observa en el grupo 1 de HAP grave y en el grupo 2 con HP asociada a malformaciones congénitas del corazón. Las lesiones plexiformes son características de la morfología de la HAP idiopática; además, se pueden encontrar en un número significativo de casos de HAP asociada, generalmente, en el contexto de enfermedades vasculares del colágeno²⁵. Estos datos indicaron que se detectaron lesiones plexiformes en el 90% de los pulmones con HAP. Existe una gran variación de perfiles de lesión plexiforme en un pulmón determinado y entre pulmones HAP; aunque es tentador especular que las lesiones plexiformes son las precursoras de las lesiones oclusivas de la íntima, no se ha observado tal correlación²⁵. Las lesiones adicionales de la íntima consisten en lesiones caracterizadas por ser paucicelulares, con aumento de tejido conectivo, incluida la matriz extracelular. Muchos parecen contener cantidades excesivas de mucopolisacáridos. No está claro cómo se desarrollan estas lesiones y su destino

general; probablemente se ha hecho referencia a ellos como fibrosis de la íntima en descripciones patológicas previas de HP.

El grosor fraccional de la íntima, una medida de la extensión de la contribución de la íntima de la arteria pulmonar al diámetro total, fue mayor en el pulmón de pacientes con mutaciones documentadas en el receptor de la proteína morfogenética ósea tipo 2 (*BMPR2: bone morphogenetic protein type 2 receptor*) en comparación con aquellos sin mutaciones identificables²⁵. Estos hallazgos parecen correlacionarse con los hallazgos clínicos de una enfermedad más grave en pacientes con mutaciones en *BMPR2* y HAP (Figura 3).

La capa media de las arterias pulmonares, compuesta predominantemente por células de músculo liso, han sido el foco de descripciones patológicas previas y estudios fisiopatológicos en HAP. Probablemente debido a las propiedades de mediación de la VPH y la prominencia de la remodelación de la media de las arterias pulmonares en la HP debido a la hipoxia crónica, la HAP se ha centrado principalmente en estudios dirigidos a las células del músculo liso de la media de las arterias pulmonares.

Varios estudios delinearon que el grosor de la media normal corresponde a aproximadamente el 5% (o menos) del diámetro total de la arteria pulmonar⁴⁶. Tuder y col. mostraron que los pulmones del grupo control, obtenidos en gran parte por fallecimientos accidentales de adultos más jóvenes, exhiben un grosor fraccional de la media de aproximadamente el 20%²⁵. El aumento en pacientes con HAP fue aproximadamente de un 20% sobre el de los pulmones del grupo control. Sorprendentemente, encontramos una superposición significativa del grosor fraccional de la media entre el 60% de los pulmones de los pacientes con HAP con los valores del grupo control²⁵. Estos hallazgos pueden reflejar verdaderas diferencias entre la población del grupo control o diferencias de muestreo que pueden justificar las diferencias observadas. Además, las alteraciones funcionales se vuelven críticas para explicar cómo la remodelación de la capa media de las arterias pulmonares contribuye a la HAP, si de hecho existe un grado significativo de grosor de la arteria pulmonar medial compartida entre los pulmones del grupo control y aquellos con HAP grave.

El parámetro de espesor combinado de la íntima y la media se correlacionó significativamente con las presiones de la arteria pulmonar y la RVP. Estos hallazgos pueden parecer predecibles, ya que con el aumento de la presión de la arteria pulmonar y la RVP, existe una elevada remodelación de la media y de la íntima asociada, a pesar del grado de superposición con el grosor de la media de los pulmones utilizados como control. Por otro lado, este hallazgo también apoya la hipótesis que la remodelación combinada tanto de la íntima como de la media juega un papel en la fisiopatología de la HAP.

La remodelación de la adventicia fue uno de los hallazgos más destacados informados en una serie de autopsias de 19 pacientes con HAP idiopática⁴⁶. Este estudio informó un aumento en el grosor de la adventicia de aproximadamente 2 a 4 veces en los pulmones de pacientes portadores de HAP

idiopática comparado con el grupo control. Se observó una remodelación similar de la adventicia prominente en vacas con la enfermedad de Brisket (mayor susceptibilidad a HP grave y falla del VD debido al pastoreo a gran altitud)⁴⁹ y vacas expuestas a hipoxia crónica (altitud simulada de 17000 pies, es decir, fracción de oxígeno inspirado (FiO_2) del 10%)⁵⁰.

En otro estudio el grupo de trabajo de Tuder y col. no evidenciaron que las arterias pulmonares remodeladas tuvieran una remodelación de la adventicia más avanzada que los controles (con el 98% de los pacientes con HAP superpuestos con los controles)²⁵. Sin embargo, es concebible que las limitaciones metodológicas obstaculicen la mejor forma de medir la remodelación de la adventicia. Los límites precisos de la adventicia imponen un desafío para la demarcación precisa (al menos en el pulmón humano) y, por lo tanto, introduce importantes escollos para los análisis. La adventicia está compuesta en gran parte por una vaina de tejido conectivo que rodea las vías respiratorias y las arterias pulmonares. Contiene vasos linfáticos y es el conducto de la inflamación, ya sea dirigida a las vías respiratorias (como en la bronquiolitis o el asma) o arterias pulmonares (como en la HP).

A pesar de las dificultades para analizar el grado de remodelación de la adventicia en la HP, existe evidencia sustancial de que la adventicia puede desempeñar un papel clave como centro de señalización de células inflamatorias^{51,52}. Actúa como un centro de señalización, manteniendo interacciones de retroalimentación entre fibroblastos residentes y macrófagos entrantes. Además, la adventicia puede actuar como reservorio de progenitores derivados de la médula ósea, que pueden estimular directa o indirectamente la remodelación vascular pulmonar (Figura 4)⁵³.

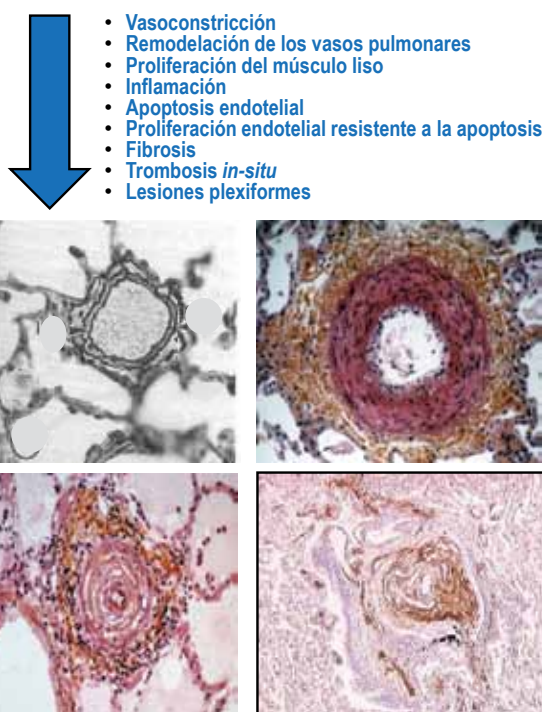


Figura 4. Alteraciones vasculares de la hipertensión arterial pulmonar.

Inflamación perivascular

Si bien, en los comienzos de la detección de la importancia de la remodelación vascular pulmonar, el componente de inflamación no recibió el interés que merecía, de acuerdo a las descripciones más detalladas de la remodelación vascular pulmonar en presencia de HP, en 1985⁵⁴. Posteriormente, este concepto fue revertido y en la década de 1990, aparecieron varios trabajos jerarquizando los hallazgos, caracterización y estudios funcionales sobre el papel de la inflamación en la HP. Entre ellos Tuder y col.^{27,52} destacan la presencia de macrófagos y linfocitos en la participación del proceso de remodelación vascular pulmonar en presencia de HAP. También, fueron reconocidos mastocitos como participantes de los hallazgos estructurales en la HAP por Caslin en 1990⁵⁵, y confirmados en estudios más recientes en 2012 por Savai y colaboradores⁵⁶.

La remodelación perivascular fue evaluada y se demostró que se correlaciona con los parámetros hemodinámicos en presencia de HAP²⁵. A pesar de los intentos de utilizar la densidad de volumen con los tabiques alveolares como tejido de referencia, se utilizó una clasificación semicuantitativa de 0 (ausente) a 3 (abundante) para generar una puntuación inflamatoria. Es de destacar que hubo una correlación entre la puntuación de inflamación perivascular con el grosor fraccional de la íntima más la media, con

una fuerte tendencia de correlación con el aumento de las presiones de la arteria pulmonar.

Estos estudios fueron seguidos de una caracterización de los tipos de células inflamatorias en los pulmones de pacientes portadores de HAP⁵⁶. Este estudio confirmó que los macrófagos CD68+, los monocitos CD14+ y las células dendríticas se acumulaban en la adventicia de las arterias pulmonares remodeladas en pacientes con la HAP idiopática; observándose aumentos en todas las poblaciones de linfocitos T comparado con grupo control.

Sin embargo, la inflamación implica algo más que la presencia de células inflamatorias alrededor de las arterias pulmonares remodeladas en la HP. Las citocinas y quimiocinas son claramente impulsoras y contribuyentes a la inflamación perivascular en la HP. La interleuquina-1 (IL-1) fue reconocida como mediadora de la HP en roedores inducida por monocrotalina⁵⁷, corroborado por observaciones en pacientes con HAP⁵⁸. Estas observaciones demuestran nuevos datos que vinculan la inflamación con la fisiopatología de la HAP^{59,60}, algunos de los cuales tienen una fuerte correlación con la gravedad de la enfermedad⁶⁰. El conjunto de estos datos respalda, no solo que la inflamación es parte de la patología de la HAP, sino que de hecho puede impulsar varias de las lesiones vasculares pulmonares clave características de la enfermedad (Figura 5).

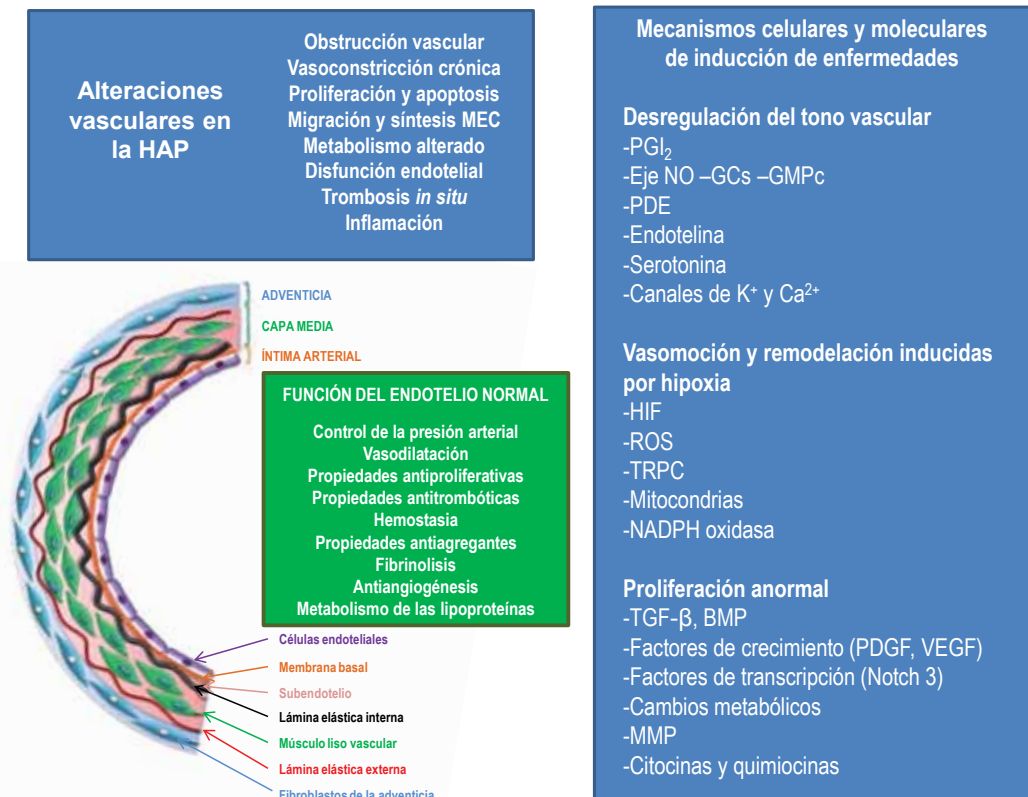


Figura 5. Capas de la vasculatura arterial pulmonar, características del endotelio normal y las acciones del óxido nítrico (NO) y remodelación vascular en hipertensión arterial pulmonar. Esquema que ilustra la histopatología representativa y las células inflamatorias observadas implicadas en la hipertensión arterial pulmonar (HAP).

MEC: matriz extracelular. PGI₂: prostaglandina I₂. Canales de K⁺ y Ca²⁺: canales de potasio y calcio NO: óxido nítrico. GMPc: monofosfato de guanosina cíclico. GCs: guanilato ciclasa soluble. EGF: factor de crecimiento epidérmico. HIF-1α: factor inducible por hipoxia-1α. PDE: fosfodiesterasa. ROS: especies reactivas de oxígeno. TRPC: canales catiónicos potenciales de receptores transitorios. NADPH: fosfato de dinucleótido de nicotinamida y adenina. TGF-β: factor de crecimiento transformante-β. BMP: proteína morfogenética ósea. PDGF: factor de crecimiento derivado de plaquetas. VEGF: factor de crecimiento endotelial vascular. MMP: metaloproteinasas de matriz.

Otras alteraciones vasculares presentes en la HAP

Además de las alteraciones descritas, los coágulos tanto los recientes como los antiguos se encuentran presentes entre las alteraciones patológicas que se observan en los pulmones con HP. En 1989, fueron reportada la aparición de coágulos sanguíneos en evaluaciones patológicas previas de la circulación pulmonar en pacientes con HP⁶¹, en gran parte llamada hipertensión pulmonar primaria tromboembólica. Sin embargo, este estudio reportó trombos significativos en el grupo llamado “arteriopatía con lesiones plexiformes”. El grupo de Tuder y col. confirmaron estos hallazgos con un 50% de detección de coágulos en arterias pulmonares remodeladas²⁵; de éstos, un gran número (42%) estaban siendo anticoagulados.

También se han informado hallazgos patológicos inusuales en los pulmones con HAP, que incluyen áreas de exudados alveolares, granulomas e inflamación peribronquiolar. Son bastante incidentales y probablemente reflejan enfermedades o exposiciones alternativas subyacentes concomitantes. En resumen, histológicamente la vasculatura pulmonar en la HAP revela hipertrofia de la media, hiperplasia de la íntima, proliferación y fibrosis de la adventicia de las arterias pulmonares pequeñas y medianas, oclusión de las arterias pequeñas, trombosis *in situ* e infiltración de células progenitoras e inflamatorias; así como, inflamación perivascular. Algunos pacientes con HAP presentan lesiones plexiformes angioproliferativa, pero este hallazgo no se presenta en otras categorías de HP. Las lesiones plexiformes (y otras lesiones complejas) a menudo se encuentran luego de la oclusión de las arterias y expresan la transcripción y los factores de crecimiento típicamente visto en la angiogénesis, incluyendo el VEGF y el HIF-1 α ⁴⁸.

La progresión natural de la gravedad de la lesión (presumiblemente de la hipertrofia de la media de la arteriopatía plexiforme) y la relevancia funcional de las lesiones plexiformes siguen siendo inciertas, aunque se encuentra documentada la regresión de la HAP histológicamente probada^{44,62,63}. Por lo tanto, la histología de la HAP podría sugerir que es una vasculopatía obstructiva e inflamatoria. Menos del 30% de los patrones de la HAP cumple con los criterios para dar una respuesta vasodilatadora, definida como una reducción de la PAPm de 10 mm Hg o menor a 40 mm Hg. Aunque los estudios posteriores encontraron porcentajes incluso inferiores de vasodilatadores respondedores, es evidente que el aumento del tono arterial pulmonar es un componente menor de la enfermedad. A pesar de este hecho, los agentes terapéuticos más aprobados para el tratamiento de la HAP son principalmente vasodilatadores y han demostrado poco beneficio en cuanto a la restauración de la vasculatura arterial pulmonar o la mejora de la función ventricular derecha. Por lo tanto parece que hay una falta de coincidencia entre los mecanismos de acción de la terapéutica de aprobada para la HAP y la fisiopatología de la enfermedad subyacente⁶⁴.

Las arterias intrapulmonares en la HAP presentan además de disfunción endotelial, inflamación, proliferación celular excesiva, alteración de la apoptosis y desorden

metabólico. En la HAP, la proliferación excesiva de las células del músculo liso vascular y la resistencia a la apoptosis de las células vasculares presentan semejanzas fenotípicas a las vistas en el cáncer^{44,65}. Estas similitudes neoplásicas incluyen cambios en el metabolismo de la glucosa, tanto en la vasculatura pulmonar como en el VD⁶⁶. Es dable esperar que más estudios que investiguen estos rasgos fenotípicos de la HAP puedan brindar una terapia específica que pueda o no acompañar a aquellas que aplicamos en la actualidad.

Manifestaciones sistémicas de la HAP

El enfoque actual de la fisiopatología de la HAP propone que el origen de esta enfermedad no sólo es vascular, sino multifactorial; involucrando comorbilidades de angiogénesis inapropiada, alteraciones metabólicas, daño al ADN, mutaciones genéticas y vasorreactividad deteriorada, entre otros^{29,30}, y comprometiendo no sólo a los pulmones con su disfunción y remodelación vascular; sino también a otros órganos, en contraposición del concepto de que la HAP sea una enfermedad exclusiva de los pulmones y del corazón derecho.

Remodelación vascular sistémica en la HAP

Disfunción endotelial sistémica

La monocapa celular que cubre el revestimiento interno de todo el sistema circulatorio se denomina endotelio, y éste responde de acuerdo al contenido de nutrientes y oxígeno de la sangre que entra en contacto con él, a través de su posición estratégica en la pared vascular, produciendo señales que afectan el tono vascular, la permeabilidad de la barrera y el reclutamiento de las células circulantes. Existe una amplia evidencia de disfunción endotelial en la HAP, como lo demuestran las respuestas angiogénicas deterioradas, los cambios metabólicos y la activación inapropiada de las cascadas inflamatorias³⁰. De hecho, un marcador conocido de disfunción endotelial en la HAP es la producción reducida de vasodilatadores como el NO y las prostaglandinas, y la potenciación de factores vasoconstrictores como el tromboxano A₂ y la ET 1^{37,67}. La mayor parte de la investigación sobre la HAP se ha centrado en la disfunción endotelial de la circulación pulmonar, descuidando la atención para encontrar alteraciones vasculares en el resto del sistema circulatorio y en otros órganos⁶⁸.

Los pacientes portadores de HAP, comparados con la población general, tienen un riesgo cuatro veces mayor de EC (principal causa de muerte en los países industrializados)⁶⁹. Las hospitalización de pacientes con HAP entre 2001 y 2012 muestran un aumento de la incidencia de EC (del 15,6% al 22,3%), correlacionándose con la presencia de factores de riesgo CV como diabetes *mellitus* (DBT), obesidad, hipertensión arterial sistémica (HTA) e

hiperlipidemia⁷⁰. Al igual que la HAP, la EC implica una remodelación vascular disfuncional de la pared del vaso, alteración de la vasorreactividad, obstrucción luminal y perfusión tisular inadecuada⁷¹⁻⁷³.

Alteración del flujo vascular cerebral

La circulación cerebral, al igual que la circulación pulmonar y la circulación coronaria, es un complejo sistema dinámico y de intercambio y retroalimentación en el que las CE responden rápidamente a los cambios en el contenido de oxígeno y glucosa en sangre, el estado ácido-base y el volumen intravascular para preservar el flujo sanguíneo cerebral (FSC). La reducción del FSC es un hallazgo común en la DBT y la insuficiencia cardíaca (IC), asociándose a alteraciones cognitivas, cambios neuroanatómicos y neurovegetativos e intolerancia al ejercicio⁷⁴. En 2017, Malenfant y col. encontraron que los pacientes con HAP tienen un FSC más bajo, tanto en reposo como con el ejercicio, como lo demuestran las medidas de la velocidad media del flujo en la arteria cerebral media⁷⁵. De hecho, el ejercicio se asoció con una caída en el contenido de oxígeno sanguíneo, tanto sistémico como cerebral, lo que agravó aún más los efectos de la disminución del FSC. En cuanto a los mecanismos detrás del tono vascular cerebral reducido, se ha documentado que los pacientes con HAP presentan una reactividad cerebrovascular reducida a la PCO₂ sanguínea, que regula indirectamente la contractilidad de las células del músculo liso vascular a través de cambios en el pH extracelular y al desencadenar la producción endotelial de compuestos vasoactivos tales como el NO. Además de la reactividad cerebrovascular reducida a PCO₂ sanguínea, los pacientes con HAP mostraron una mayor sensibilidad a los quimiorreceptores centrales, reduciendo aún más el aumento del FSC en respuesta al ejercicio⁷⁵. Además, en un estudio de 25 pacientes clínicamente estables con HAP, el FSC microvascular no aumentó en el 68% de los participantes durante la transición de hipocapnia a hipercapnia en comparación con sujetos de control sanos⁷⁶. Aunque ambos estudios se centraron en el papel de PCO₂ sanguínea, los investigadores especularon que la disminución de la producción de NO por las CE cerebrales también puede contribuir a la respuesta del tono vascular embotado, dada la evidencia de que el sildenafil puede mejorar la vasorreactividad cerebral a las dosis utilizadas para tratar la HAP. En conjunto, estos hallazgos enfatizan que la disfunción vascular intrínseca en la circulación cerebral podría contribuir al deterioro cognitivo y podría contribuir a la percepción de disnea y trastornos respiratorios del sueño, dos afecciones que se encuentran comúnmente en la HAP⁷⁷.

Alteración vascular periférica

Esta disfunción endotelial sistémica también fue comprobada por varios estudios en la circulación periférica de los pacientes portadores de HAP. Hughes y col.⁷⁸ examinaron a 10 pacientes con HAP idiopática, a 10 de los familiares

de estos pacientes y a 10 pacientes con HAP asociada con esclerodermia, buscando evidencia de disfunción endotelial sistémica en la arteria braquial a través de la prueba de la hiperemia reactiva inducida con un apremio isquémico, cuantificando los cambios mediados por el endotelio en el tono vascular, debidos a una oclusión aguda de la arteria radial durante 3 minutos. El flujo restablecido es causado por vasodilatación mediada por endotelio (FMD: *flow mediated dilatation*). Esta dilatación por hiperemia reactiva responde de acuerdo al estado del endotelio, siendo un método no invasivo bien establecido para medir la producción de NO dependiente del endotelio^{78,79}. En su evaluación, encontraron reducciones significativas en la dilatación de la arteria braquial en el 2,7% de los pacientes con HAP idiopática (estado de mutación *BMPR2* desconocido) y el 6,3% de los pacientes con HAP asociada con esclerodermia. Curiosamente, hubo una tendencia hacia una respuesta reducida en los familiares de los pacientes con HAP idiopática, lo que sugiere una posible contribución genética. Un estudio más grande basado en la fiebre aftosa realizado por Peled y colaboradores demostraron que la respuesta hiperémica después de la oclusión de la arteria braquial se redujo en 54 pacientes con HAP y que la gravedad del deterioro se correlacionó directamente con la gravedad de la enfermedad, utilizando parámetros clínicos y hemodinámicos⁸⁰. En otro estudio, Wolff y col.⁸¹ midieron la vasorreactividad braquial en 18 pacientes con HAP sometidos a pruebas de vasorreactividad aguda con iloprost. En este estudio, los pacientes con HAP, comparados con el grupo control, demostraron una reducción en la vasodilatación dependiente del endotelio que fue independiente de la gravedad hemodinámica.

Alteración del flujo vascular renal

La disfunción vascular renal es una complicación común de la HTA, IC y enfermedades metabólicas como la DBT⁸². Por otra parte, existe una interrelación simbiótica y compleja entre el sistema cardio pulmonar y el riñón, como una red recíproca de activación neurohormonal. Esta interacción provoca que la disfunción aguda o crónica del corazón, de los pulmones y/o de los riñones puede conducir a una fisiopatología en cadena y clínicamente significativa en los tres órganos, provocando una activación neurohormonal desadaptativa, estrés oxidativo, señalización inmunitaria anormal y daño celular⁸³. La naturaleza recíproca de esta disfunción es evidente por la alta prevalencia de la enfermedad renal crónica en pacientes con HAP (4-46%) y la alta prevalencia de HAP en pacientes con enfermedad renal crónica (16%)^{21,84,85}. Curiosamente, después de ajustar los parámetros demográficos, funcionales, de laboratorio y hemodinámicos relevantes, se ha encontrado que la función renal en pacientes con HAP sirve como un predictor independiente de mal pronóstico⁸⁶. Esto sugiere que la disfunción renal en pacientes con HAP conlleva un potencial pronóstico robusto que podría representar una manifestación sistémica de la HAP⁷⁹.

En el contexto de un bajo volumen minuto, el endotelio

renal juega un papel clave en la preservación del flujo sanguíneo glomerular a través de la producción de moléculas vasoactivas y actuando como barrera contra la pérdida de albúmina. La microalbuminuria se define como la excreción urinaria persistente de albúmina que no puede ser detectada con métodos convencionales de diagnóstico⁸⁷, correspondiendo a la excreción de pequeñas cantidades de albúmina en orina (entre 20 a 200 µg/minuto ó 30 a 300 mg/24 horas) y asociándose a las primeras fases de la enfermedad renal^{88,89}. Esta microalbuminuria es un marcador temprano de disfunción endotelial sistémica que se ha asociado con múltiples trastornos CV y metabólicos⁹⁰⁻⁹². En 2019, Nickel y col. encontraron excreción significativa de albúmina en el 15-23% de los pacientes con HAP sin enfermedad renal conocida ni factores de riesgo CV⁹³.

La microalbuminuria es un biomarcador emergente para el desarrollo y la progresión de las enfermedades CV^{94,95}, incluso en pacientes sin DBT ni HTA (principales impulsores de la albuminuria)⁹⁶. De manera similar, dos cohortes independientes de HAP demostraron que una función renal comprometida se asoció con un mayor riesgo de resultados desfavorables⁹³. Estos resultados no fueron impulsados por la pequeña proporción de pacientes con microalbuminuria (20%), lo que subraya la noción de que la excreción de albúmina muy por debajo del umbral definido actualmente de microalbuminuria tiene importantes implicaciones clínicas en enfermedades cardiovasculares⁹³.

Si bien el estudio de Nickel y col. no se diseñó para detectar la fisiopatología de la albuminuria en la HAP, la disfunción diastólica y la congestión venosa en la IC izquierda se han asociado con alteraciones de la hemodinámica y la permeabilidad glomerular y pueden contribuir a un aumento de la albuminuria^{93,97,98}. Sin embargo, la albuminuria en la IC izquierda no se asoció con la fracción de eyección, la duración o etiología de la IC, la gravedad sintomática o activación neurohormonal, sugiriendo que los mecanismos fisiopatológicos más allá del síndrome cardiorrenal pueden contribuir a la albuminuria^{99,100}. En consonancia con eso, la falta de una asociación de albuminuria con la hemodinámica del corazón derecho en pacientes con HAP sugiere que los niveles elevados de albúmina en orina podrían reflejar un proceso fisiopatológico importante que no se atribuye únicamente a la IC derecha y la congestión venosa. Curiosamente, el aumento de la albuminuria en la IC izquierda se relacionó con una HbA1c elevada¹⁰¹. Encontramos una correlación débil, pero significativa entre la excreción urinaria de albúmina y los niveles de HbA1c en pacientes con HAP que excluía a los pacientes con DBT o preDBT. De acuerdo con eso, estudios previos de sujetos no diabéticos sin HTA demostraron una correlación directa entre el grado de resistencia a la insulina y el grado de albuminuria¹⁰². Llamativamente, existe una creciente evidencia de un vínculo entre la resistencia a la insulina y la patogénesis de la HAP¹⁰³.

La inflamación sistémica se ha relacionado con la albúmina urinaria y se sabe que está presente en pacientes con HAP¹⁰⁴. De hecho, encontramos una correlación entre la función renal y los niveles séricos de proteína C reactiva

(PCR) en pacientes con HAP. Los niveles crecientes de PCR se asociaron con un mayor riesgo de microalbuminuria en la población general y en personas con HAP^{104,105}. La PCR elevada es un factor de riesgo independiente de mala evolución en pacientes con HAP, y se sugirió que la PCR en sí misma podría contribuir al remodelado vascular y la disfunción vascular sistémica en pacientes con hipertensión pulmonar tromboembólica crónica^{106,107}. La evidencia en la literatura apoya la hipótesis de que los pacientes con HAP presentan alteraciones vasculares sistémicas. Se ha demostrado que los niveles elevados de factor de von Willebrand, como marcador de lesión sistémica de las CE, están asociados con el desarrollo de albuminuria y también con la progresión de la enfermedad en la HAP^{108,109}. El hallazgo de que los portadores de la mutación *BMPR2* no afectados tenían una excreción urinaria elevada de albúmina en comparación con los controles sanos de la misma edad sugiere un vínculo entre el manejo de la albúmina renal y la disfunción de *BMPR2*. Es posible que la microalbuminuria en portadores de la mutación *BMPR2* no afectados sea un marcador de enfermedad preclínica, y un aumento de la albuminuria desde el inicio podría predecir la progresión a HAP. Por lo tanto, las mediciones seriadas de función renal en portadores de la mutación *BMPR2* no afectados o en individuos con antecedentes familiares de HAP podrían brindar información importante sobre el riesgo de desarrollo de la enfermedad y, lo que es más importante, podrían indicar la necesidad de un inicio temprano del tratamiento.

La proteinuria selectiva (albuminuria) en las primeras etapas de los pacientes con DBT tipo 1 sugiere una anomalía en la selectividad de carga de la barrera glomerular y se relacionó con la pérdida sistémica de glicosaminoglicanos y sulfatos de heparina (SH)¹¹⁰. Aunque el papel de los glicosaminoglicanos y los SH en la señalización del receptor mediado por ligandos sigue siendo controvertido^{111,112}, hay evidencia de que los SH mejoran el reclutamiento y la señalización descendente de *BMPR2*¹¹³. Es posible que una reducción sistémica de las SH en la HAP sea responsable de la alteración de la señalización pulmonar de *BMPR2* y de la microalbuminuria⁹³.

Se demostró que la señalización de *BMPR2* tiene un impacto en múltiples vías que son importantes para la homeostasis vascular, como la expresión de colágeno 4, efrina A1, NO endotelial¹¹⁴, caveolina-1¹¹⁵, y otros. Por lo tanto, la alteración de la señalización sistémica de *BMPR2* podría afectar la perfusión y el manejo de proteínas del glomérulo renal, dando lugar a albuminuria¹¹⁶.

Alteración vascular retiniana

Esta disfunción vascular sistémica en pacientes portadores de HAP también se manifiesta en la retina. La retina ocular es un órgano muy vascularizado y sensible a los cambios sistémicos del flujo sanguíneo, tal es así la gran utilidad de estudio del “fondo de ojo” u oftalmoscopia. Este estudio puede detectar en forma precoz el padecimiento de enfermedades sistémicas, especialmente, de compromiso

vascular, siendo la única localización donde puede observarse *in vivo* el lecho vascular de forma incruenta. Entre las patologías más comúnmente observadas se encuentran: la retinopatía diabética, la oftalmopatía tiroidea y las alteraciones retinianas en procesos infecciosos generales. Otra circunstancia que hemos de considerar es que en ocasiones los signos o síntomas oculares pueden ser la primera manifestación de alguna enfermedad sistémica y su aparición, por tanto, nos puede conducir al diagnóstico y al establecimiento del tratamiento, que si se realiza de forma precoz puede evitar secuelas irreversibles. Dentro de este grupo de situaciones estarían las uveítis asociadas a procesos articulares o a enfermedades sistémicas no infecciosas y, en ocasiones, las metástasis coroideas. También debemos destacar que en ciertos procesos sistémicos, como la enfermedad de Behçet o el Vogt-Koyanagi Harada, la patología ocular puede ser la principal causa de morbilidad. Por último, hemos de tener en cuenta que la retina es el único lugar del cuerpo en el que se puede visualizar de forma directa la microcirculación. Esto resulta fundamental para valorar el grado de afectación sistémica de la HTA y otras alteraciones vasculares o para evaluar el riesgo de enfermedad vascular en un paciente¹¹⁷. De hecho, las anomalías de la vascularización retiniana con frecuencia son paralelas a las alteraciones vasculares cardíacas, renales y cerebrales en las enfermedades metabólicas sistémicas¹¹⁸. Curiosamente, se ha documentado la presencia de vasos epiesclerales anormales en pacientes con HAP familiar con mutaciones en *BMPR2*¹¹⁹. Además, también se encontraron vasos epiesclerales anormalmente dilatados en portadores no afectados antes del desarrollo de HAP. En 2018, Chyou y col. utilizaron la base de datos del estudio MESA (*Multi-Ethnic Study of Atherosclerosis database*) para mostrar que una mayor masa y volumen del VD por resonancia magnética se correlacionaba con un diámetro más amplio en los vasos retinianos en mujeres que en hombres, independientemente de: tamaño corporal, DBT, colesterol, edad y consumo de alcohol¹²⁰. Aunque este estudio no involucró a pacientes con HAP, sí permite especular sobre una comunicación fisiológica entre la retina y el sistema cardiopulmonar que debería ser explorada más a fondo⁹³.

Alteración del flujo capilar ungueal y sublingual

Otra manifestación de la disfunción vascular sistémica en pacientes portadores de HAP fue comprobada en los cambios morfológicos distintivos de capilares del pliegue ungueal y los vasos sublinguales¹²¹. Utilizando capilaroscopia del pliegue ungueal, dos estudios mostraron de forma independiente una densidad capilar reducida en pacientes con HAP idiopática y HAP asociada a esclerodermia en comparación con pacientes portadores de HAP sin esclerodermia y sujetos sanos^{122,123}. Otro estudio cuantificó el flujo sanguíneo, la tortuosidad y la curvatura de los vasos sublinguales en 14 sujetos controles sanos y 26 pacientes con HAP¹²⁴. En comparación con los sujetos de control sanos del mismo sexo, los pacientes

con HAP tenían un índice de flujo sanguíneo sublingual más bajo, junto con una mayor tortuosidad y curvatura. Estas diferencias siguieron siendo significativas después de controlar por edad, sexo y comorbilidades como DBT e HTA. Es de destacar que no hubo correlación entre el estado del tratamiento, la gravedad de la enfermedad y la gravedad de los parámetros vasculares sublinguales en pacientes con HAP.

Es importante señalar que actualmente no existen datos que relacionen los cambios morfológicos observados en el ojo, el pliegue ungueal y la vasculatura sublingual con los mecanismos de disfunción vascular descritos hasta ahora⁹³. No obstante, es razonable especular que estas lesiones podrían presentar disfunción endotelial y una arquitectura de pared anormal que podría ser representativa de una patología vascular sistémica subyacente. Es necesario realizar estudios patológicos y moleculares específicos para confirmar estas posibilidades.

Alteraciones endocrinas y metabólicas en la HAP

Obesidad y diabetes

Los datos del Registro Francés de Hipertensión Pulmonar indican que la prevalencia de obesidad está aumentando en pacientes con HAP. En comparación con la prevalencia del 15% a principios de la década de 2000²¹, en 2018, Weatherald y col. encontraron que la prevalencia de obesidad en la HAP se duplicó entre 2006 y 2016¹²⁵. La obesidad es un problema de salud importante en el mundo y está asociada con una alta prevalencia del síndrome metabólico, una enfermedad caracterizada por resistencia a la insulina (RI), DBT, HTA e hiperlipidemia¹²⁶. Varios estudios han demostrado que los pacientes con RI y DBT tienen un mayor riesgo de complicaciones relacionadas con la HAP. Benson y col. encontraron que, en comparación con los pacientes sin DBT, los pacientes obesos con HAP y DBT tenían un índice de volumen sistólico del VD más bajo a pesar de tener PAPm y RVP similares¹²⁷. Curiosamente, incluso en ausencia de DBT, la RI se puede detectar en pacientes no obesos con HAP y se asocia con una menor supervivencia¹⁰³. El mecanismo que vincula RI con HAP ha comenzado a dilucidarse, utilizando modelos basados en células y animales. Los ratones que sobreexpresan la mutación del gen *BMPR2* desarrollan RI que precede al desarrollo de HAP y se asocia con disminución del consumo de oxígeno y aumento de los depósitos de grasa en el músculo esquelético¹²⁸.

De manera similar, se demostró que la RI aumenta la susceptibilidad a la HAP en un ratón deficiente en apolipoproteína E alimentado con una dieta alta en grasas¹²⁹. En este modelo, la RI se asoció con concentraciones reducidas del factor de transcripción PPAR- γ (receptor- γ activado por proliferador de peroxisomas) en las células del músculo liso que predisponen a los animales a desarrollar HP. El tratamiento de los ratones *knockout* para la apolipoproteína

E con rosiglitazona (un agonista de PPAR- γ utilizado en el tratamiento de la DBT tipo 2) mejoró la sensibilidad a la insulina y condujo a la regresión de la HAP¹²⁹. Además, se demostró que la activación de PPAR- γ reduce la insuficiencia ventricular derecha en un modelo de HP de rata mediante la regulación epigenética y transcripcional relacionada con el metabolismo de los lípidos alterado que se asoció con la remodelación vascular pulmonar y la insuficiencia ventricular derecha¹³⁰.

Por otro lado, los lípidos son una fuente importante de energía, metabolitos clave y otras moléculas críticas para la función celular, pero altas concentraciones pueden dañar los vasos sanguíneos y los tejidos del corazón. Las altas concentraciones de ácidos grasos libres circulantes pueden resultar en grandes depósitos de lípidos intracelulares que desencadenan la producción de especies reactivas de oxígeno y una desregulación metabólica que culmina en muerte celular, inflamación y daño tisular¹³¹. Estudios recientes han demostrado que los ácidos grasos libres circulantes aumentan casi al doble en pacientes con HAP en comparación con sujetos sanos, independientemente de otros factores de riesgo CV¹³². En línea con esto, perfiles metabólicos de plasma de pacientes con HAP demostraron que la RI se encuentra llamativamente correlacionada con la alteración en el perfil metabólico de lípidos¹³³. En 2019, Hemnes y col. demostraron que, al igual que las lesiones ateroscleróticas en la EC, las lesiones plexiformes contienen lípidos proinflamatorios (lipoproteínas oxidadas de baja densidad) que podrían servir para promover el reclutamiento de células inflamatorias y alterar la función de las células vasculares¹³³.

Enfermedades tiroideas

Las hormonas tiroideas tienen un papel fundamental en la regulación de una amplia variedad de procesos metabólicos en todo el cuerpo, incluidas las respuestas CV a los estímulos del sistema nervioso autónomo y otros mediadores¹³⁴.

La influencia de las hormonas tiroideas sobre el sistema CV está bien establecida. Las enfermedades de la tiroides pueden alterar el sistema CV al influir en las acciones cronotrópicas e inotrópicas cardíacas; alterar la fuerza y la velocidad de contracción, la velocidad de relajación, la duración del potencial de acción y la duración del período refractario y del tiempo de conducción aurículo-ventricular; modulando la circulación y los lechos vasculares periféricos. En connotación a estas alteraciones, existe una conexión entre las enfermedades tiroideas y las alteraciones vasculares pulmonares. La literatura informó varios estudios sobre la asociación entre hipotiroidismo e hipertiroidismo y la aparición de HP. Sin embargo, los mecanismos patogénicos capaces de explicar tal relación no se comprenden completamente. Aún persisten muchas dudas en la comprensión de la fisiopatología de la HP en las enfermedades tiroideas¹³⁵.

Varios estudios han informado que la secreción excesiva de hormonas tiroideas podría dar lugar a consecuencias

clínicas nocivas para el sistema CV. A excepción de la glándula tiroidea, existen receptores susceptibles tanto en los tejidos endoteliales del miocardio como en los vasculares, lo que permite que incluso cambios leves en las hormonas tiroideas circulantes generen una pequeña influencia en múltiples órganos y sistemas¹³⁶. La combinación anormal de receptores en el sistema CV podría crear un estado hiperdinámico¹³⁵, que se caracteriza por un aumento de la frecuencia cardíaca, del volumen sanguíneo y de la contractilidad cardíaca y una disminución de la resistencia vascular sistémica¹³⁷. El anticuerpo del receptor de tirotrófina (TRAb) se ha utilizado durante mucho tiempo como indicador para evaluar el pronóstico de la enfermedad tiroidea y la interrupción de los fármacos anti-tiroideos¹³⁸. Además, los pacientes que muestran niveles elevados de TRAb al inicio tienen más probabilidades de recurrir a corto plazo¹³⁹.

Durante las últimas décadas, las evidencias crecientes han demostrado que la cardiopatía hipertiroidea (CHT) puede estar asociada con HP en pacientes que tienen hipertiroidismo manifiesto. Según varios estudios observacionales, la prevalencia de HP en pacientes con hipertiroidismo varía entre el 35 y el 47%^{134,140,141}.

El aumento anormal de la hormona tiroidea circulante tiene una estrecha relación con el daño a los órganos diana del hipertiroidismo, entre ellas, las complicaciones cardiovasculares, además de estimular la angiogénesis y acelerar la relajación de las células del músculo liso vascular.

La CHT es un tipo de miocardiopatía debida a un trastorno metabólico, que resulta ser la consecuencia de un control inválido a largo plazo o una exacerbación del hipertiroidismo, que se caracteriza por un aumento de la RVP¹⁴². Varios estudios han confirmado la relación entre la HAP y las enfermedades tiroideas^{143,144}. Estos estudios mencionados sugirieron una relación significativa entre los TRAb y la fisiopatología de la HAP entre los pacientes con CHT. Además, la tasa de CHT combinada con pacientes con HAP que dieron positivo en la prueba de al menos dos tipos de autoanticuerpos alcanzó hasta el 100% según el estudio de Zhang y col. en 2019¹⁴⁵. Al respecto, Chu y col. han realizado estudios más detallados, sugiriendo una fisiopatología autoinmune entre la HP y la enfermedad de la tiroides¹⁴⁴. No obstante, Park reveló en su estudio que la prevalencia sustancial de pacientes con hipertiroidismo exhibe HP¹⁴⁶.

Zhang y col. demostraron que todos los pacientes con CHT complicada con HP desarrollaron diversos grados de insuficiencia tricuspídea¹⁴⁵. Estos hallazgos fueron consistentes con lo que se conocía sobre la fisiopatología de la IC derecha¹⁴⁷⁻¹⁵³.

En 2005, Nicolls y col.¹⁵⁴ propusieron el mecanismo subyacente de autoinmunidad en la aparición y desarrollo de HAP. La combinación anormal de CE vasculares y autoanticuerpos patógenos podría desencadenar la apoptosis celular; después de lo cual, puede comenzar a producirse HAP y remodelación vascular. Sin embargo, el mecanismo fisiopatológico exacto de la CHT complicada con la HP no se ha entendido completamente, pudiendo resultar como

consecuencias superpuestas de las siguientes teorías:

- 1.- Cambios hemodinámicos¹⁵⁰: en comparación con la circulación sistémica, la circulación pulmonar presenta una menor capacidad compensadora del flujo sanguíneo hiperdinámico. Por lo tanto, cuando se produce hipertiroidismo, el aparente aumento del gasto cardíaco daría lugar a una elevación de la presión arterial pulmonar¹⁵⁵.
- 2.- La autoinmunidad podría inducir y agravar la HAP a través de dos tipos de mecanismos: alterar el equilibrio entre los factores relajantes derivados del endotelio (EDRF) y los factores de contracción derivados del endotelio (EDCF) y actuar como mediador para regular la actividad diastólica del tejido músculo liso vascular^{156,157}.
- 3.- La VPH sostenida, inducida por la elevación de la angiotensina II y la enzima convertidora de angiotensina, contribuye al desarrollo de HAP e IC derecha^{158,159}.
- 4.- El deterioro de la función ventricular izquierda, causado por el hipertiroidismo, afectaría la hemodinámica pulmonar y, por lo tanto, exacerbaría la HAP.
- 5.- Niveles de adrenomedulina (ADM) inadecuada¹⁵⁸, un péptido vasodilatador, regula el sistema CV de las siguientes formas: interfiere con la dilatación de los vasos sanguíneos, inhibe la proliferación y migración de las células del músculo liso vascular y reduce la presión arterial. Por tanto, cuando nuestro organismo carece de un efecto compensador suficiente por la deficiencia de ADM, aumenta la resistencia de la circulación pulmonar, lo que podría ser uno de los factores etiológicos importantes de la HP.
- 6.- La urotensina II es capaz de actuar directamente sobre los receptores, provocando así la contracción y proliferación de las células del músculo liso vascular, todo lo cual provoca una reducción de la distensibilidad vascular pulmonar y un aumento de la RVP, y finalmente, HAP¹⁶⁰.

Se ha informado en repetidas ocasiones que, bajo el tratamiento estándar del hipertiroidismo, una gran cantidad de pacientes que había desarrollado CHT acompañada de HAP exhibía diferentes grados de reducción de presión arterial pulmonar después de que la función tiroidea volvía a la normalidad^{161,162}.

El tamizado de la presión arterial pulmonar en pacientes con CHT puede aumentar la tasa de detección de pacientes con HAP¹⁴⁵. Además, es necesario que apliquemos la investigación a la epidemiología y fisiopatología de la HAP en pacientes con hipertiroidismo, con el fin de mejorar el nivel de investigación científica clínica en este campo.

Los pacientes con hipertiroidismo pueden presentar HP asociada con IC de gasto elevado y RVP aumentada¹³⁴. En relación con eso, en 2007, Siu y col. informaron que la prevalencia de presiones pulmonares elevadas en pacientes con hipertiroidismo estimado por ecocardiografía osciló entre el 40% y el 94%¹⁶³, y en 2008, Di Giovambattista y col. evidenciaron que la reversión del estado de hipertiroidismo se asoció con la normalización de la hemodinámica pulmonar¹⁶⁴. Sin embargo, el hipotiroidismo también parece ser prevalente y se estima que afecta aproximadamente al 20-25% de los pacientes con HAP^{165,166}. De manera similar al hipertiroidismo, el hipotiroidismo se ha relacionado con

disfunción endotelial, la disminución de la producción de NO y un aumento de la RVP¹⁶⁷. Un posible vínculo adicional entre la HAP y la enfermedad hipotiroidea podría ser la inflamación sistémica y la autoinmunidad, la hipoventilación y el deterioro de la contractilidad cardíaca¹³⁴. Aunque existe alguna evidencia de que el reemplazo de la hormona tiroidea podría mejorar la hemodinámica y el estado clínico, esto aún no se ha confirmado en estudios más amplios¹⁶⁸. Por lo tanto, a pesar de que los trastornos tiroideos se retiraron de la clasificación de HP más actual como una entidad específica¹⁶⁹, la relación entre las enfermedades de la tiroides y la HAP no se comprende del todo, y se esperan más estudios que den luz sobre este tema.

Inflamación vascular sistémica en la HAP

La inflamación vascular pulmonar se ha reconocido como un evento clave en la HAP^{170,171}.

En los últimos años, se ha tomado mayor atención a la inflamación vascular y perivascular, observada en pacientes con todas las formas de HAP^{155,172-174}, relacionándose la susceptibilidad genética, la inflamación y los cambios metabólicos en las células vasculares con la fisiopatología de la HAP. De hecho, los procesos inflamatorios están indisolublemente ligados a la alteración del metabolismo celular inflamatorio y vascular¹⁷⁵. Efectivamente, como ya se ha comentado en esta revisión, existe una sólida justificación para identificar factores genéticos que predisponen a una resolución alterada de la inflamación y para determinar cómo la lesión vascular mediada por el sistema inmunitario inicia y propaga alteraciones en la función metabólica y en el fenotipo de las células vasculares de la HAP¹⁷⁰.

Las lesiones vasculares pulmonares que ocurren en pacientes con HAP se caracterizan por grados variables de infiltrados inflamatorios perivasculares, que comprenden linfocitos T y B, macrófagos, células dendríticas y mastocitos. La Figura 5 ilustra la histopatología representativa y las células inflamatorias observadas implicadas en la HAP¹⁷⁰. En 2012, Stacher y col. pertenecientes al grupo de trabajo de Tuder, han informado correlaciones de la puntuación media de inflamación perivascular con el grosor de la íntima más media y la adventicia, respectivamente, y con la presión arterial pulmonar media; estas asociaciones apoyan un papel de la inflamación perivascular en los procesos de remodelación vascular pulmonar²⁵. Además, la presencia de una mutación en el *BMPR2* indica mayor incidencia inflamatoria. El hecho de que la inflamación preceda a la remodelación vascular en la HP experimental sugiere que la alteración de la inmunidad es una causa más que una consecuencia de la enfermedad vascular¹⁷⁶. Más allá del aumento de la acumulación de células inmunitarias perivasculares y la infiltración intravascular, los niveles circulantes de ciertas citocinas y quimiocinas están anormalmente elevados. Estos incluyen IL-1 β , IL-6, IL-8, proteína quimioatrayente de monocitos (MCP) -1, fractalquina, CCL5/RANTES (proteína que en los seres humanos está codificada por el gen CCL5, también conocida como RANTES: *regulated on activation*,

normal T cell expressed and secreted) y factor de necrosis tumoral (TNF)- α . Algunas de estas citocinas y quimiocinas se correlacionan con un peor resultado clínico en los pacientes con HAP y pueden servir como biomarcadores de la progresión de la enfermedad. También, IL-1 β y TNF- α se han relacionado con una acumulación de proteínas de la matriz extracelular como la fibronectina¹⁷⁷, observada en lesiones de HAP^{178,9} y otras como IL-6 se han relacionado con la proliferación de células de músculo liso^{58,60,179}.

Varias citocinas pueden controlar directamente la proliferación celular, la migración y la diferenciación de las células vasculares pulmonares. La IL-6 es prominente entre estas citocinas proinflamatorias multifuncionales y se ha relacionado con la patogenia de la HAP^{170,180,181}.

Además de la producción elevada de citocinas y quimiocinas, las alteraciones fenotípicas y los defectos funcionales en las células T citotóxicas y asesinas naturales (NK) están relacionados con la HAP humana y la HAP experimental, así como con la enfermedad venooclusiva pulmonar^{182,183}. Otros estudios sobre la inmunidad en HAP apoyan la idea de que existe una mala adaptación de la respuesta inmune y pueden explicar tanto la acumulación de células inflamatorias perivasculares como la sobreabundancia de citocinas y quimiocinas. De hecho, existe un delicado equilibrio entre inmunidad y tolerancia y cualquier alteración puede resultar en inflamación crónica o autoinmunidad. Se han encontrado varios tipos de autoanticuerpos dirigidos contra antígenos antinucleares, CE y fibroblastos en la HAP asociada a esclerosis idiopática y sistémica¹⁸⁴⁻¹⁸⁹. Estos autoanticuerpos pueden jugar un papel importante en la apoptosis de CE y en la expresión de moléculas de adhesión celular¹⁹⁰⁻¹⁹², pero son necesarios más estudios para caracterizar su importancia patógena.

El papel de las células T y más específicamente de las células Treg (linfocitos T reguladores o linfocitos T supresores son una subpoblación especializada de linfocitos T que actúa suprimiendo la activación del sistema inmunitario, manteniendo así la homeostasis de este sistema) en el control de la auto-tolerancia está bien establecido¹⁹³⁻¹⁹⁵, y se ha demostrado una función Treg alterada en pacientes con HAP^{176,196}. Las Treg no sólo controlan otras células T, sino que también regulan los monocitos, macrófagos, células dendríticas, células NK y células B; La disminución de la función de Treg puede predisponer a los individuos a la HAP, como ocurre en los animales. Por ejemplo, las afecciones asociadas con la HAP, como el VIH (virus de la inmunodeficiencia humana), la esclerosis sistémica, el lupus eritematoso sistémico, la tiroiditis de Hashimoto, el síndrome de Sjögren y el síndrome antifosfolípido, se caracterizan por un número y función anormales de células T CD4+¹⁹⁷⁻²⁰¹. En animales con ausencia congénita de células T (ratas desnudas atímicas), la lesión vascular hace que los pulmones se infiltran con macrófagos, mastocitos y células B, de forma similar a las lesiones de HAP humanas, y la enfermedad se previene con la reconstitución de Treg^{176,180}. De manera similar, se ha implicado recientemente que las células NK tienen un efecto beneficioso sobre la patogénesis de HAP¹⁸², pero un cambio fenotípico da como resultado

su producción alterada de interferón gamma y niveles elevados de MMP9.

Varias enfermedades autoinmunes e infecciosas como la esclerosis sistémica, el lupus eritematoso sistémico y la infección por VIH, herpes y esquistosomiasis son causas reconocidas de HAP. En muchas de estas condiciones, la HAP no es reversible con el tratamiento de la enfermedad causal²⁰²⁻²⁰⁴. La secuencia de eventos desde el inicio o la recurrencia de la inflamación hasta el desarrollo de la enfermedad vascular pulmonar sigue siendo desconocida en las formas idiopáticas e incluso autoinmunes e infecciosas de HAP¹⁷⁰.

La atención reciente se ha centrado en el papel de los macrófagos perivasculares que infiltran las arteriolas pulmonares. El papel del macrófago en procesos tan diversos como la regeneración de las extremidades o cardíaca y la defensa de patógenos indica que es importante comprender el comportamiento de esta célula en el contexto del medio vascular. Los macrófagos CD68+ son prominentes en las lesiones plexiformes obliterativas avanzadas observadas en la HAP experimental y clínica^{27,56,172,205-208} y la depleción o inactivación de los macrófagos previene la HAP en varios sistemas modelo, incluidos la HAP hipóxica inducida experimentalmente y la hipertensión portopulmonar^{205,209}. Es necesario considerar a la inmunidad como una hipótesis unificadora que explica la fisiopatogenia de la HAP y se extiende en forma sistémica. La inflamación causa HAP y se relaciona con todos los demás factores genéticos y no inflamatorios implicados en la fisiopatología de esta enfermedad. Hay muchas formas de ver esto. Si comenzamos con la mutación *BMPR2*, ahora sabemos que los efectores posteriores de la señalización de *BMPR2* en las CE y del músculo liso pueden activar la regulación génica mediada por PPAR γ ²¹⁰. Los objetivos de PPAR γ , como apelina y coactivador del receptor gamma 1-alfa activado por el proliferador de peroxisomas (PGC-1 α), afectan profundamente la inflamación (reclutamiento de macrófagos)²¹¹ y el metabolismo²¹². Esta inmunidad desregulada puede surgir de otras causas genéticas²¹³, virus (como el VIH) o puede ser un proceso idiopático (como las enfermedades del tejido conectivo). La inmunidad desregulada puede ocurrir cuando el medio normal de controlar la inflamación a través de Tregs está funcionalmente deteriorado¹⁷⁶. Cuando existe una predilección por la inmunidad dañina, una lesión de la circulación pulmonar, ya sea inducida por un virus vasculopático o por un esfuerzo cortante alterado o por hipoxia local, transforma una respuesta inflamatoria autolimitada en un proceso lesivo propagado. Esta inflamación no se limita a los pulmones, como se evidencia en la esclerosis sistémica, siendo una vasculopatía sistémica. De esta manera, el concepto de desregulación inmune heredada o adquirida podría explicar las manifestaciones proteicas de la HAP. Dos temas forman el foco de este compendio de HAP: inflamación y metabolismo. Se ha presentado un caso convincente de cómo el metabolismo anormal es una teoría unificadora separada y creíble de la patogénesis de la HAP²¹⁴, y debido a que las dos teorías unificadoras de la inflamación y el metabolismo en la HAP no son mutuamente excluyentes,

un importante objetivo futuro de la investigación será mostrar la relación entre inmunidad desregulada y metabolismo alterado en el desarrollo de esta enfermedad. Los tejidos inflamados se caracterizan por cambios significativos en la actividad metabólica que son atribuibles al reclutamiento de monocitos y neutrófilos, además de las poblaciones de linfocitos que proliferan localmente^{215,216}. Las células inmunes, implicadas en la patogénesis de la HAP, obtienen energía por diferentes medios. Los linfocitos utilizan predominantemente la fosforilación oxidativa, mientras que las células de linaje mielóide obtienen su energía casi exclusivamente de la glucólisis^{217,218}. Los linfocitos se dividen y se inactivan de acuerdo con niveles estrictamente controlados de metabolitos esenciales que apoyan el crecimiento anabólico²¹⁷, mientras que la supervivencia de las células inmunitarias innatas depende de diferentes señales metabólicas. Por ejemplo, las mitocondrias de neutrófilos mantienen un potencial transmembrana a través de la lanzadera de glicerol-3-fosfato que conduce a un aumento de la glucólisis aeróbica (un fenotipo mitocondrial peculiar también observado en la vasculatura pulmonar y el VD de los pacientes con HAP); este patrón de aumento de la glucólisis aeróbica se adquiere durante la diferenciación de los neutrófilos de los precursores mielóides²¹⁵. Las diferencias en los requisitos metabólicos de las células inmunitarias innatas y adaptativas pueden ayudar a dar forma a las características de la respuesta inmunitaria en un microambiente específico. La inmunidad desregulada observada en la HAP puede conducir directamente a alteraciones en el metabolismo mitocondrial y, a la inversa, la energía mitocondrial alterada en el tejido cardiopulmonar puede influir directamente en las células inmunitarias participantes. Más allá de la utilización de la energía celular, la inflamación está relacionada con otras facetas del trastorno metabólico, incluida la resistencia a la insulina. Los macrófagos están muy implicados en la patogénesis de la HAP²⁰⁹, y su infiltración en el tejido adiposo se asocia con la resistencia a la insulina^{219,220}, que también es una característica clínica de la HAP¹⁰³. En resumen, estos estudios ilustran acumulativamente cómo la investigación puente en los campos de la genética, el metabolismo y la inmunidad producirá una teoría más holística de la patogénesis de la HAP con conocimientos quizás más sólidos que los que ofrecen los enfoques separados del problema.

Si bien existe evidencia de producción de citocinas proinflamatorias dentro de las lesiones vasculares; también, existe evidencia de que las concentraciones circulantes de proteínas inflamatorias están elevadas en pacientes portadores de HAP, sugiriendo la posibilidad de que las señales inflamatorias también provengan de la circulación sistémica²²¹. La inflamación sistémica puede desencadenarse por la translocación bacteriana o la translocación de subproductos bacterianos del tracto gastrointestinal a la circulación sistémica²²². Un estudio reciente mostró que los pacientes con HAP tienen una alta correlación de marcadores de activación de macrófagos y concentraciones de lipopolisacáridos circulantes, lo que sugiere una translocación bacteriana crónica²²³.

Además de las propiedades proinflamatorias, la flora de microorganismos, especialmente, la intestinal puede influir en la relajación y proliferación del músculo liso vascular pulmonar, mediante alteraciones en la señalización y producción de NO y sulfuro de hidrógeno²²⁴. El nitrato ingerido sufre reacciones enzimáticas y no enzimáticas para producir NO, que se absorbe rápidamente en el tracto gastrointestinal proximal y circula sistémicamente, por lo que pueden instigar respuestas saludables de señalización de NO, indicando que esa microflora viable e intacta es necesaria para potenciar una buena función endotelial²²⁵ y evitar la inflamación²²⁶.

Disfunción del músculo esquelético y respiratorio en la HAP

El músculo esquelético depende en gran medida de una red capilar funcional y del metabolismo sistémico. La disfunción vascular y metabólica sistémica anormal y la inflamación crónica pueden afectar la función normal del músculo esquelético²²⁷. Aunque tradicionalmente se ha considerado que los síntomas típicos de la HAP, como fatiga, dificultad para respirar e intolerancia al ejercicio, surgen de la disfunción del corazón derecho, varios estudios han revelado que las anomalías de la musculatura tanto esquelética como respiratoria contribuyen a la patología de la HAP⁶⁸ (Tabla 2). En circunstancias fisiológicas, los músculos esqueléticos y respiratorios comprenden aproximadamente el 40% de la masa corporal y son responsables de hasta el 30% del reposo consumo de oxígeno²²⁷. La proporción de flujo sistémico desviado a los músculos respiratorios²²⁸ y esqueléticos aumenta notablemente durante el ejercicio máximo, una situación en la que el costo de oxígeno de la respiración se acerca al 10-15% del total consumo de oxígeno máximo en sujetos sanos²²⁹. Está bien establecido que la función cardíaca es un determinante significativo de la capacidad de ejercicio en pacientes portadores de HAP con reserva cardíaca limitada^{230,231}. Sin embargo, muchas observaciones han confirmado que la limitación del ejercicio en la HAP no se debe simplemente al deterioro hemodinámico pulmonar. De hecho, anomalías de los músculos esqueléticos y respiratorios se producen, independientemente, de la gravedad de la HAP, encontrándose entre ellos: reducción de la fuerza muscular; cambio del tipo I a fibras tipo II más fatigables; alteración del acoplamiento excitación-contracción; aumento de la degradación de las proteínas musculares; disminución de la densidad capilar, y deterioro de la función mitocondrial.

La función esquelética deteriorada se ha observado de manera constante en la HAP, incluida una reducción en la fuerza y resistencia muscular volitiva y no volitiva²³²⁻²³⁶. También se documentaron presiones inspiratorias y espiratorias máximas significativamente reducidas^{235,237}. Curiosamente, a diferencia de los estudios en pacientes con IC congestiva y enfermedad pulmonar obstructiva crónica, la mayoría de los estudios en HAP no documentaron cambios en todo el músculo^{233,235} o en las áreas transversales de las

Tabla 2. Características de la disfunción de los músculos esqueléticos y respiratorios en la HAP

Tipo de músculo	Defectos estructurales	Deterioro funcional	Anormalidades moleculares
Respiratorio	- Densidad capilar reducida - Proporción inalterada de fibras tipo I	- Fuerza muscular reducida - Disminución de la generación de fuerza capacidad de las fibras de tipo I	- Angiogénesis alterada
Esquelético	- Área de sección transversa de fibras y músculos: reducido o sin cambios - Proporción de fibras de tipo I: menor o sin cambios - Disminución de la densidad capilar - Inclusión de lípidos y pérdida de la cresta mitocondrial	- Fuerza muscular reducida - Disminución de la resistencia muscular - Oxigenación deteriorada en la microcirculación - Tensión máxima reducida de la fibra tipo II y disfunción del sarcómero	- Capacidad oxidativa reducida - Aumento de la degradación de proteínas y disminución de la síntesis de proteínas. - Angiogénesis alterada - Biogénesis y función mitocondriales deterioradas

HAP: hipertensión arterial pulmonar.

fibras^{233,238-240}. También se demostró que los pacientes con HAP tenían un uso deficiente de oxígeno muscular^{239,241-243}, en parte debido a una reducción significativa en la densidad capilar del músculo esquelético^{233,236,239} y respiratorio²³⁶. Hasta la fecha, no existe una teoría unificadora sobre los antecedentes fisiopatológicos de la miopatía sistémica en la HAP, siendo probable que los mecanismos sean multifactoriales, como ocurre con la mayoría de las condiciones complejas. Los músculos esqueléticos son susceptibles a cambios en la actividad y la carga²⁴⁴. Las actividades limitadas de la vida diaria²⁴⁵ y la mejora en la función muscular después del entrenamiento físico²⁴⁶⁻²⁴⁸ sugieren que la inactividad de los músculos periféricos podría contribuir a esta miopatía, que empeora a medida que la actividad física disminuye con la progresión de la enfermedad. Además, un cambio hacia las fibras musculares de contracción rápida también es una característica crítica del desuso del músculo esquelético que también se documenta en la IC congestiva y otras enfermedades. Sin embargo, las anomalías del músculo esquelético en la HAP se han documentado fácilmente en pacientes de clase funcional 2 (según la *New York Heart Association*) sin un estilo de vida sedentario^{233,235,239} y con músculos respiratorios expuestos a una mayor carga mecánica.

Se debe reconocer que los pacientes con HAP tienen una miopatía sistémica que presenta un mayor riesgo de deterioro funcional debido a la pérdida de la función muscular. Esto es subrayado por estudios que muestran que el entrenamiento físico en pacientes con HAP mejora la calidad de vida y la capacidad funcional²⁴⁸. Por lo tanto, se debe aconsejar a los pacientes para que participen en programas de rehabilitación pulmonar y que realicen un entrenamiento de resistencia leve con regularidad para contrarrestar los efectos adversos de la miopatía sistémica en la HAP²⁴⁹.

Conclusiones

Hasta hace poco, la HAP se consideraba una enfermedad restringida a la circulación pulmonar. Sin embargo, existe una creciente evidencia de que los pacientes con HAP también exhiben, además de la remodelación vascular pulmonar, remodelación vascular sistémica, alteraciones

endocrinas y metabólicas, inflamación vascular sistémica y disfunción del músculo esquelético y respiratorio. Siendo estos cambios morfológicos parte del cuadro clínico de la HAP, pudiendo afectar negativamente el estado funcional de estos pacientes. La HAP es una enfermedad pulmonar con manifestaciones sistémicas que surgen de múltiples factores, que incluyen respuestas endoteliales anormales, desregulación metabólica e inflamación.

Aunque las manifestaciones extrapulmonares en la HAP son a menudo clínicamente sutiles, podrían tener un impacto significativo en la evolución del paciente. Futuras investigaciones pueden arrojar más luz sobre los fundamentos moleculares de las morbilidades extrapulmonares en la HAP y dar lugar a nuevos avances terapéuticos.

Se necesitan estudios futuros para determinar si el cribado de manifestaciones sistémicas puede servir para estratificar el riesgo, tratar y mejorar los resultados clínicos en la HAP.

Conflicto de intereses

Los autores declaran que no tener conflictos de intereses.

Recursos financieros

El presente estudio no tuvo fuentes de financiamiento externas.

Referencias bibliográficas

- Fontecha MB, Anadón M del R, Mazzei JA, Fundia AF. Avances en la genética de la hipertensión arterial pulmonar. *Insuf Card* 2020;15(1): 10-18.
- Galiè N, Humbert M, Vachiery JL, Gibbs S, Lang I, Torbicki A, Simonneau G, Peacock A, Vonk Noordegraaf A, Beghetti M, Ghofrani A, Gomez Sanchez MA, Hansmann G, Klepetko W, Lancellotti P, Matucci M, McDonagh T, Pierard LA, Trindade PT, Zompatori M, Hoeper M. 2015 ESC/ERS Guidelines for the diagnosis and treatment of pulmonary hypertension. The Joint Task Force for the Diagnosis and Treatment of Pulmonary Hypertension of the European Society of Cardiology (ESC) and the European Respiratory Society (ERS). *Eur Heart J* 2016; 37: 67-119.
- Tuder RM, Stacher E, Robinson J, Kumar R, Graham BB. Pathology of pulmonary hypertension. *Clin Chest Med* 2013; 34(4): 639-650.

4. Bichara VM, Bevacqua RJ. Tratamiento de la hipertensión arterial pulmonar con macitentan, antagonista dual del receptor de endotelina. *Insuf Card* 2019;14(3):119-128.
5. Galiè N, Humbert M, Vachiery JL, et al. 2015 ESC/ERS guidelines for the diagnosis and treatment of pulmonary hypertension: the joint task force for the diagnosis and treatment of pulmonary hypertension of the European Society of Cardiology (ESC) and the European Respiratory Society (ERS): endorsed by: Association for European Paediatric and Congenital Cardiology (AEPC), International Society for Heart and Lung Transplantation (ISHLT). *Eur Heart J* 2016; 37: 67-119.
6. Humbert M, Lau EM, Montani D, et al. Advances in therapeutic interventions for patients with pulmonary arterial hypertension. *Circulation* 2014; 130: 2189-2208.
7. Humbert M, Morrell NW, Archer SL. Cellular and molecular pathobiology of pulmonary arterial hypertension. *J Am Coll Cardiol* 2004; 43(12 Suppl S): 13S-24S.
8. Aldred MA, Vijayakrishnan J, James V, Soubrier F, Gomez-Sanchez MA, Martensson G, Galiè N, Manes A, Corris P, Simonneau G, Humbert M, Morrell NW, Trembath RC. BMPR2 gene rearrangements account for a significant proportion of mutations in familial and idiopathic pulmonary arterial hypertension. *Hum Mutat* 2006; 27(2): 212-213.
9. Mazzei JA, Caneva JO, Perrone SV, Mellero MJ, Scali JJ, Bortman G. Update in the diagnosis and treatment of pulmonary hypertension. *Medicina (Buenos Aires)* 2011; 71(Supl. 1): 1-48.
10. Simonneau G, Gatzoulis MA, Adatia I, Celermajer D, Denton C, Ghofrani A, Gomez Sanchez MA, Kumar K, Landzberg M, Machado RF, Olschewski H, Robbins IM, Souza R. Updated clinical classification of pulmonary hypertension. *J Am Coll Cardiol* 2013; 63(7): 34-41.
11. Lauga A, D'Orteno A. Monitoreo de las presiones de la arteria pulmonar: catéter de Swan-Ganz. Parte I. *Insuf Card* 2007; 2(1):5-11.
12. Bortman G. Presentación clínica y clasificación actual de la hipertensión arterial pulmonar. *Insuf Card* 2009; 4(1):27-32.
13. Melero MJ. Estado actual de la hipertensión arterial pulmonar. *Insuf Card* 2009; 4(1):23-26.
14. Thierier J. Importancia del diagnóstico precoz en la hipertensión pulmonar. *Insuf Card* 2009;4(2):52-58.
15. Pérez-Olivares Delgado C, Aurtentxe Pérez A, Escribano Subías P. Hipertensión arterial pulmonar: progresión, pronóstico e impacto. *Insuf Card* 2019; 14(Supl. 1): 1-7.
16. Escribano-Subías P, Blanco I, López-Meseguer M, López-Guarch CJ, Roman A, Morales P, Castillo-Palma MJ, Segovia J, Gómez-Sánchez MA, Barberá JA; REHAP investigators. Survival in pulmonary hypertension in Spain: insights from the Spanish registry. *Eur Respir J* 2012;40:596-603.
17. Simonneau G, Montani D, Celermajer DS, Denton CP, Gatzoulis MA, Krowka M, Williams PG, Souza R. Haemodynamic definitions and updated clinical classification of pulmonary hypertension. *Eur Respir J* 2019; 53: 1801913.
18. McLaughlin VV, McGoon MD. Pulmonary arterial hypertension. *Circulation* 2006;114:1417-1431.
19. Rubin LJ, Nicod P, Hillis LD, Firth BG. Treatment of primary pulmonary hypertension with nifedipine. A hemodynamic and scintigraphic evaluation. *Ann Intern Med* 1983;99: 433-438.
20. Rich S, Brundage BH. High-dose calcium channel-blocking therapy for primary pulmonary hypertension: evidence for longterm reduction in pulmonary arterial pressure and regression of right ventricular hypertrophy. *Circulation* 1987;76:135-141.
21. Humbert M, Sitbon O, Chaouat A, Bertocchi M, Habib G, Gressin V, Yaici A, Weitzenblum E, Cordier JF, Chabot F, Dromer C, Pison C, Reynaud-Gaubert M, Haloun A, Laurent M, Hachulla E, Simonneau G. Pulmonary arterial hypertension in France: results from a national registry. *Am J Respir Crit Care Med* 2006;173:1023-1030.
22. Galiè N, Palazzini M, Manes A. Pulmonary arterial hypertension: from the kingdom of the near-dead to multiple clinical trial metaanalyses. *Eur Heart J* 2010; 31: 2080-2086.
23. Lilly B. We have contact: endothelial cell-smooth muscle cell interactions. *Physiology* 2014; 29: 234-241.
24. Gao Y, Chen T, Raj JU. Endothelial and smooth muscle cell interactions in the pathobiology of pulmonary hypertension. *Am J Respir Cell Mol Biol* 2016; 54: 451-460.
25. Stacher E, Graham BB, Hunt JM, Gandjeva A, Groshong SD, McLaughlin VV, Jessup M, Grizzle WE, Aldred MA, Cool CD, Tuder RM. Modern age pathology of pulmonary arterial hypertension. *Am J Respir Crit Care Med* 2012; 186:261-272.
26. Tuder RM. Pulmonary vascular remodeling in pulmonary hypertension. *Cell Tissue Res* 2017;367:643-649.
27. Tuder RM, Groves B, Badesch DB, Voelkel NF. Exuberant endothelial cell growth and elements of inflammation are present in plexiform lesions of pulmonary hypertension. *Am J Pathol* 1994;144: 275-285.
28. Chelladurai P, Seeger W, Pullamsetti SS. Epigenetic mechanisms in pulmonary arterial hypertension: the need for global perspectives. *Eur Respir Rev* 2016; 25(140): 135-140.
29. Bourgeois A, Omura J, Habbout K, Bonnet S, Boucherat O. Pulmonary arterial hypertension: new pathophysiological insights and emerging therapeutic targets. *Int J Biochem Cell Biol* 2018;104:9-13.
30. Ranchoux B, Harvey LD, Ayon RJ, Babicheva A, Bonnet S, Chan SY, et al. Endothelial dysfunction in pulmonary arterial hypertension: an evolving landscape (2017 Grover Conference Series). *Pulm Circ* 2018;8:2045893217752912.
31. Perrone SV. Estrategia terapéutica en el tratamiento de la hipertensión arterial pulmonar. *Insuf Card* 2009; 4(1):33-43.
32. Mazzei JA. Hipertensión pulmonar en las enfermedades respiratorias crónicas. Prueba de marcha de 6 minutos: técnica y utilidad en el diagnóstico funcional, pronóstico y seguimiento. *Insuf Card* 2013;8(3): 125-133.
33. Mazzei JA. Mecanismos fisiopatológicos involucrados y diagnóstico de la hipertensión arterial pulmonar. *Insuf Card* 2009; 4(1):3-10.
34. Barst R, Gibbs J, Ghofrani A, Hoepfer MM, McLaughlin VV, Rubin LJ et al. Updated evidence-based treatment algorithm in pulmonary arterial hypertension. *J Am Coll Cardiol* 2009;54:S78-84.
35. Galiè N, Manes A, Negro L, Palazzini M, Bacchi Reggiani ML, Branzi A. A meta-analysis of randomized controlled trials in pulmonary arterial hypertension. *Eur Heart J* 2009;30:394-403.
36. Naval N. Epidemiología de la hipertensión pulmonar. *Insuf Card* 2010;5(4):192-196.
37. Humbert M, Sitbon O, Simonneau G. Treatment of pulmonary arterial hypertension. *N Engl J Med* 2004; 351: 1425-1436.
38. Michel T. Goodman And Gilman's The Pharmacological Basis Of Therapeutics. Edición 11ª. México: The McGraw-Hill.2006. p. 827.
39. Ghofrani HA, et al. Riociguat for the treatment of pulmonary arterial hypertension. *N Engl J Med* 2013; 369:330-40.
40. Lobo Márquez LL, Bevacqua RJ. Hipertensión arterial pulmonar: selexpigap. Agonista selectivo del receptor de prostaciclina vía oral. *Insuf Card* 2019;14(1): 34-44.
41. McMurtry IF, Davidson AB, Reeves JT, Grover RF. Inhibition of hypoxic pulmonary vasoconstriction by calcium antagonists in isolated rat lungs. *Circ Res* 1976; 38:99-104.
42. Sylvester JT, Shimoda LA, Aaronson PI, Ward JP. Hypoxic pulmonary vasoconstriction. *Physiol Rev* 2012; 92:367-520.
43. Pietra GG, Capron F, Stewart S, Leone O, Humbert M, Robbins IM, Reid LM, Tuder RM. Pathologic assessment of vasculopathies in pulmonary hypertension. *J Am Coll Cardiol* 2004; 43:255-325.
44. Archer SL, Weir EK, Wilkins MR. Basic Science of Pulmonary Arterial Hypertension for Clinicians: New Concepts and Experimental Therapies. *Circulation* 2010; 121:2045-2066.
45. Schermuly RT, Ghofrani HA, Wilkins MR, Grimminger F. Mechanisms of disease: pulmonary arterial hypertension. *Nat Rev Cardiol* 2011;8(8):443-55.
46. Chazova I, Loyd JE, Newman JH, Belenkov Y, Meyrick B. Pulmonary artery adventitial changes and venous involvement in primary pulmonary hypertension. *Am J Pathol* 1995; 146:389-397.
47. Tuder RM, Zaiman AL. Pathology of pulmonary vascular disease. In: Peacock A, Rubin LJ, editors. *Pulmonary circulation*. Arnold; London: 2004; p:25-32.
48. Tuder RM, Chacon M, Alger LA, Wang J, Taraseviciene-Stewart L, Kasahara Y, Cool CD, Bishop AE, Geraci MW, Semenza GL, Yacoub M, Polak JM, Voelkel NF. Expression of angiogenesis-related molecules in plexiform lesions in severe pulmonary hypertension: evidence for a process of disordered angiogenesis. *J Pathol* 2001; 195(3):367-374.
49. Newman JH, Holt TN, Hedges LK, Womack B, Memon SS, Willers ED, Wheeler L, Phillips JA 3rd, Hamid R. High-altitude pulmonary hypertension in cattle (brisket disease): Candidate genes and gene

- expression profiling of peripheral blood mononuclear cells. *Pulm Circ* 2011; 1:462-469.
50. Davie NJ, Gerasimovskaya EV, Hofmeister SE, Richman AP, Jones PL, Reeves JT, Stenmark KR. Pulmonary artery adventitial fibroblasts cooperate with vasa vasorum endothelial cells to regulate vasa vasorum neovascularization - A process mediated by hypoxia and endothelin-1. *Am J Pathol* 2006; 168:1793-1807.
 51. Pugliese SC, Poth JM, Fini MA, Olschewski A, El Kasmi KC, Stenmark KR. The role of inflammation in hypoxic pulmonary hypertension: from cellular mechanisms to clinical phenotypes. *Am J Physiol Lung Cell Mol Physiol* 2015; 308:L229-L252.
 52. Stenmark KR, Tuder RM, El Kasmi KC. Metabolic reprogramming and inflammation act in concert to control vascular remodeling in hypoxic pulmonary hypertension. *J Appl Physiol* (1985) 2015; 119:1164-1172.
 53. Majka SM, Skokan M, Wheeler L, Harral J, Gladson S, Burnham E, Loyd JE, Stenmark KR, Varela-García M, West J. Evidence for cell fusion is absent in vascular lesions associated with pulmonary arterial hypertension. *Am J Physiol Lung Cell Mol Physiol* 2008; 295:L1028-L1039.
 54. Björnsson J, Edwards WD. Primary pulmonary hypertension: a histopathologic study of 80 cases. *Mayo Clin Proc* 1985; 60:16-25.
 55. Caslin AW, Heath D, Mahal BK, Yacoub M, Gosney JR, Smith P. The histopathology of 36 cases of plexogenic pulmonary arteriopathy. *Histopathology* 1990; 16:9-19.
 56. Savai R, Pullamsetti SS, Kolbe J, Bieniek E, Voswinkel R, Fink L, Scheed A, Ritter C, Dahal BK, Vater A, Klussmann S, Ghofrani HA, Weissmann N, Klepetko W, Banat GA, Seeger W, Grimminger F, Schermuly RT. Immune and inflammatory cell involvement in the pathology of idiopathic pulmonary arterial hypertension. *Am J Respir Crit Care Med* 2012; 186:897-908.
 57. Voelkel NF, Tuder RM, Bridges J, Arend WP. Interleukin-1 receptor antagonist treatment reduces pulmonary hypertension generated in rats by monocrotaline. *Am J Respir Cell Mol Biol* 1994; 11:664-675.
 58. Humbert M, Monti G, Brenot F, Sitbon O, Portier A, Grangeot-Keros L, Duroux P, Galanaud P, Simonneau G, Emilie D. Increased interleukin-1 and interleukin-6 serum concentrations in severe primary pulmonary hypertension. *Am J Respir Crit Care Med* 1995; 151:1628-1631.
 59. Hassoun PM, Mouthon L, Barbera JA, Eddahibi S, Flores SC, Grimminger F, Jones PL, Maitland ML, Michelakis ED, Morrell NW, Newman JH, Rabinovitch M, Schermuly R, Stenmark KR, Voelkel NF, Yuan JX, Humbert M. Inflammation, growth factors, and pulmonary vascular remodeling. *J Am Coll Cardiol* 2009; 54:S10-S19.
 60. Soon E, Holmes AM, Treacy CM, Doughty NJ, Southgate L, Machado RD, Trembath RC, Jennings S, Barker L, Nicklin P, Walker C, Budd DC, Pepke-Zaba J, Morrell NW. Elevated levels of inflammatory cytokines predict survival in idiopathic and familial pulmonary arterial hypertension. *Circulation* 2010; 122:920-927.
 61. Palevsky HI, Schloo BL, Pietra GG, Weber KT, Janicki JS, Rubin E, Fishman AP. Primary pulmonary hypertension. vascular structure, morphometry, and responsiveness to vasodilator agents. *Circulation* 1989; 80:1207-1221.
 62. Levy NT, Liapis H, Eisenberg PR, Botney MD, Trulock EP. Pathologic regression of primary pulmonary hypertension in left native lung following right single-lung transplantation. *J Heart Lung Transplant* 2001;20(3):381-384.
 63. Sánchez Román J, Castillo Palma MJ, García Hernández FJ, González León R, Ocaña Medina C. Diagnóstico y tratamiento de la hipertensión pulmonar en pacientes con esclerodermia. *Insuf Card* 2012; 7 (1): 16-28.
 64. Das Gupta A, Bowman L, D'Arsigny CL, Archer SL. Soluble Guanylate Cyclase: A new therapeutic target for pulmonary arterial hypertension and chronic thromboembolic pulmonary hypertension. *Clin Pharmacol Ther* 2015;97 (1): 88-102.
 65. Santos-Ribeiro D, Mendes-Ferreira P, Maia-Rocha C, Adão R, Leite-Moreira AF, Brás-Silva C. Pulmonary arterial hypertension: Basic knowledge for clinicians. *Arch Cardiovasc Dis* 2016; 109(10): 550-561.
 66. Ryan JJ, Archer SL. The right ventricle in pulmonary arterial hypertension: disorders of metabolism, angiogenesis and adrenergic signaling in right ventricular failure. *Circ Res* 2014; 115:176-88.
 67. Siobal MS. Pulmonary vasodilators. *Respir Care* 2007;52:885-899.
 68. Nickel NP, Yuan K, Dorfmueller P, Provencher S, Lai YC, Bonnet S, Austin ED, Koch CD et al. Beyond the lungs: systemic manifestations of pulmonary arterial hypertension. *Am J Respir Crit Care Med* 2020;201(2): 148-157.
 69. Shimony A, Eisenberg MJ, Rudski LG, Schlesinger R, Afilalo J, Joyal D, et al. Prevalence and impact of coronary artery disease in patients with pulmonary arterial hypertension. *Am J Cardiol* 2011;108:460-464.
 70. Anand V, Roy SS, Archer SL, Weir EK, Garg SK, Duval S, et al. Trends and outcomes of pulmonary arterial hypertension-related hospitalizations in the United States: analysis of the nationwide inpatient sample database from 2001 through 2012. *JAMA Cardiol* 2016;1:1021-1029.
 71. Ruffenach G, Chabot S, Tanguay VF, Courboulain A, Boucherat O, Potus F, et al. Role for Runt-related transcription factor 2 in proliferative and calcified vascular lesions in pulmonary arterial hypertension. *Am J Respir Crit Care Med* 2016;194:1273-1285.
 72. Meloche J, Lampron MC, Nadeau V, Maltais M, Potus F, Lambert C, et al. Implication of inflammation and epigenetic readers in coronary artery remodeling in patients with pulmonary arterial hypertension. *Arterioscler Thromb Vasc Biol* 2017;37:1513-1523.
 73. Van der Feen DE, Kurakula K, Tremblay E, Boucherat O, Bossers GPL, Szulcek R, et al. Multicenter preclinical validation of BET inhibition for the treatment of pulmonary arterial hypertension. *Am J Respir Crit Care Med* 2019;200:910-920.
 74. Dai W, Duan W, Alfaro FJ, Gavrieli A, Kourtellis F, Novak V. The resting perfusion pattern associates with functional decline in type 2 diabetes. *Neurobiol Aging* 2017;60:192-202.
 75. Malenfant S, Brassard P, Paquette M, Le Blanc O, Chouinard A, Nadeau V, et al. Compromised cerebrovascular regulation and cerebral oxygenation in pulmonary arterial hypertension. *J Am Heart Assoc* 2017;6:e006126.
 76. Treptow E, Oliveira MF, Soares A, Ramos RP, Medina L, Lima R, et al. Cerebral microvascular blood flow and CO2 reactivity in pulmonary arterial hypertension. *Respir Physiol Neurobiol* 2016;233:60-65.
 77. Minic W, Granton JT, Ryan CM. Sleep disordered breathing in group 1 pulmonary arterial hypertension. *J Clin Sleep Med* 2014;10: 277-283.
 78. Hughes R, Tong J, Oates C, Lordan J, Corris PA. Evidence for systemic endothelial dysfunction in patients and first-order relatives with pulmonary arterial hypertension. *Chest* 2005;128(6, Suppl):617S.
 79. Arrebola-Moreno AL, Laclaustra M, Kaski JC. Evaluación no invasiva de la función endotelial en la práctica clínica. *Rev Esp Cardiol* 2012;65 (1): 80-90.
 80. Peled N, Shitrit D, Fox BD, Shlomi D, Amital A, Bendayan D, et al. Peripheral arterial stiffness and endothelial dysfunction in idiopathic and scleroderma associated pulmonary arterial hypertension. *J Rheumatol* 2009;36:970-975.
 81. Wolff B, Lodziewski S, Bollmann T, Opitz CF, Ewert R. Impaired peripheral endothelial function in severe idiopathic pulmonary hypertension correlates with the pulmonary vascular response to inhaled iloprost. *Am Heart J* 2007;153:1088, e1-e7.
 82. Said S, Hernandez GT. The link between chronic kidney disease and cardiovascular disease. *J Nephrothol* 2014;3:99-104.
 83. Husain-Syed F, McCullough PA, Birk HW, Renker M, Brocca A, Seeger W, et al. Cardio-pulmonary-renal interactions: a multidisciplinary approach. *J Am Coll Cardiol* 2015;65:2433-2448.
 84. Nickel NP, O'Leary JM, Brittain EL, Fessel JP, Zamanian RT, West JD, et al. Kidney dysfunction in patients with pulmonary arterial hypertension. *Pulm Circ* 2017;7:38-54.
 85. O'Leary JM, Assad T, Hemnes A, Xu M, Wells Q, Farber-Eger E, et al. Pulmonary hypertension and chronic kidney disease: invasive hemodynamic etiology and outcomes in a large electronic medical record-based cohort [abstract]. *J Am Coll Cardiol* 2016;67(13, Suppl):2048.
 86. Shah SJ, Thenappan T, Rich S, Tian L, Archer SL, Gomberg-Maitland M. Association of serum creatinine with abnormal hemodynamics and mortality in pulmonary arterial hypertension. *Circulation* 2008;117:2475-2483.
 87. Calzada R, Altamirano N, Robles C, Franco A, Franco H et al. Sensibilidad y especificidad de la determinación semicuantitativa de microalbuminuria para el diagnóstico de nefropatía diabética. *Bol Med Hosp Infant Mex* 1994; 51: 174-178.
 88. Halabe A, Gordillo G. Nefropatía y diabetes: ¿Qué se puede

- prevenir? *Rev Med La Salle* 1995; 16: 173-180.
89. Mogensen CE, Keane WF, Bennett PH, Jerums G, Parving HH et al. Prevention of diabetic renal disease with special reference to microalbuminuria. *Lancet* 1995; 346: 1080-1084.
90. Deckert T, Feldt-Rasmussen B, Borch-Johnsen K, Jensen T, Kofoed-Enevoldsen A. Albuminuria reflects widespread vascular damage: the Steno hypothesis. *Diabetologia* 1989;32:219-226.
91. Tanaka F, Komi R, Makita S, Onoda T, Tanno K, Ohsawa M, et al. Iwate-Kenco Study Group. Low-grade albuminuria and incidence of cardiovascular disease and all-cause mortality in nondiabetic and normotensive individuals. *J Hypertens* 2016;34:506-512.
92. Arnlöv J, Evans JC, Meigs JB, Wang TJ, Fox CS, Levy D, et al. Lowgrade albuminuria and incidence of cardiovascular disease events in nonhypertensive and nondiabetic individuals: the Framingham Heart Study. *Circulation* 2005;112:969-975.
93. Nickel NP, de Jesus Perez VA, Zamanian RT, Fessel JP, Cogan JD, Hamid R, et al. Low-grade albuminuria in pulmonary arterial hypertension. *Pulm Circ* 2019;9: 2045894018824564.
94. Stehouwer CD, et al. Microalbuminuria is associated with impaired brachial artery, flow-mediated vasodilation in elderly individuals without and with diabetes: further evidence for a link between microalbuminuria and endothelial dysfunction - the Hoorn Study. *Kidney Int Suppl* 2004; S42-S44.
95. De Cosmo S, Minenna A, Ludovico O, Mastroianno S, Di Giorgio A, Pirro L, Trischitta V. Increased urinary albumin excretion, insulin resistance, and related cardiovascular risk factors in patients with type 2 diabetes: evidence of a sex-specific association. *Diabetes Care* 2005; 28(4): 910-915.
96. Mogensen CE. Systemic blood pressure and glomerular leakage with particular reference to diabetes and hypertension. *J Intern Med* 1994; 235: 297-316.
97. Katz DH, et al. Association of low-grade albuminuria with adverse cardiac mechanics: findings from the hypertension genetic epidemiology network (HyperGEN) study. *Circulation* 2014; 129: 42-50.
98. Masson S, et al. Prevalence and prognostic value of elevated urinary albumin excretion in patients with chronic heart failure: data from the GISSI-Heart Failure trial. *Circ Heart Fail* 2010; 3: 65-72.
99. Ataga KI, et al. Association of soluble FMS-like tyrosine kinase-1 with pulmonary hypertension and haemolysis in sickle cell disease. *Br J Haematol* 2011; 152: 485-491.
100. van de Wal RM, et al. High prevalence of microalbuminuria in chronic heart failure patients. *J Cardiac Fail* 2005; 11: 602-606.
101. Jackson CE, et al. Albuminuria in chronic heart failure: prevalence and prognostic importance. *Lancet* 2009; 374: 543-550.
102. Pilz S, et al. Insulin sensitivity and albuminuria: the RISC study. *Diabetes Care* 2014; 37: 1597-1603.
103. Zamanian RT, et al. Insulin resistance in pulmonary arterial hypertension. *Eur Respir J* 2009; 33: 318-324.
104. Kshirsagar AV, et al. Association of C-reactive protein and microalbuminuria (from the National Health and Nutrition Examination Surveys, 1999 to 2004). *Am J Cardiol* 2008;101: 401-406.
105. Staveling EM, et al. C-reactive protein modifies the relationship between blood pressure and microalbuminuria. *Hypertension* 2004; 43: 791-796.
106. Quarck R, Nawrot T, Meyns B, et al. C-reactive protein: a new predictor of adverse outcome in pulmonary arterial hypertension. *J Am Coll Cardiol* 2009; 53: 1211-1218.
107. Wynants M, et al. Effects of C-reactive protein on human pulmonary vascular cells in chronic thromboembolic pulmonary hypertension. *Eur Respir J* 2012; 40: 886-894.
108. Stehouwer CD, et al. Urinary albumin excretion, cardiovascular disease, and endothelial dysfunction in non-insulindependent diabetes mellitus. *Lancet* 1992; 340: 319-323.
109. Kawut SM, et al. von Willebrand factor independently predicts long-term survival in patients with pulmonary arterial hypertension. *Chest* 2005; 128: 2355-2362.
110. Marshall SM. Diabetic nephropathy in type 1 diabetes: has the outlook improved since the 1980s? *Diabetologia* 2012; 55: 2301-2306.
111. Khan SA, Nelson MS, Pan C, et al. Endogenous heparan sulfate and heparin modulate bone morphogenetic protein-4 signaling and activity. *Am J Physiol Cell Physiol* 2008; 294: C1387-C1397.
112. Bernfield M, et al. Functions of cell surface heparan sulfate proteoglycans. *Annu Rev Biochem* 1999; 68: 729-777.
113. Kuo WJ, Digman MA and Lander AD. Heparan sulfate acts as a bone morphogenetic protein coreceptor by facilitating ligand-induced receptor hetero-oligomerization. *Mol Biol Cell* 2010; 21: 4028-4041.
114. Rhodes CJ, et al. RNA sequencing analysis detection of a novel pathway of endothelial dysfunction in pulmonary arterial hypertension. *Am J Respir Crit Care Med* 2015; 192: 356-366.
115. Austin ED, et al. Whole exome sequencing to identify a novel gene (caveolin-1) associated with human pulmonary arterial hypertension. *Circ Cardiovasc Genet* 2012; 5: 336-343.
116. Larkin EK, et al. Longitudinal analysis casts doubt on the presence of genetic anticipation in heritable pulmonary arterial hypertension. *Am J Respir Crit Care Med* 2010; 186: 892-896.
117. Andonegui J. Manifestaciones oculares de las enfermedades sistémicas. *An Sist Sanit Navar* 2008;31(Supl 3): 7-11.
118. Ho H, Cheung CY, Sabanayagam C, Yip W, Ikram MK, Ong PG, et al. Retinopathy signs improved prediction and reclassification of cardiovascular disease risk in diabetes: a prospective cohort study. *Sci Rep* 2017;7:41492.
119. Watanabe M, Makino S, Obata H. Bilaterally dilated episcleral vessels in patients with heritable pulmonary arterial hypertension. *J Gen Fam Med* 2017;18:464-465.
120. Chyou AC, Klein BEK, Klein R, Barr RG, Cotch MF, Praestgaard A, et al. Retinal vascular changes and right ventricular structure and function: the MESA-Right Ventricle and MESA-Eye studies. *Pulm Circ* 2018;9: 2045894018819781.
121. Riccieri V, Vasile M, Iannace N, Stefanantoni K, Sciarra I, Vizza CD, et al. Systemic sclerosis patients with and without pulmonary arterial hypertension: a nailfold capillaroscopy study. *Rheumatology (Oxford)* 2013;52:1525-1528.
122. Corrado A, Correale M, Mansueto N, Monaco I, Carriero A, Mele A, et al. Nailfold capillaroscopic changes in patients with idiopathic pulmonary arterial hypertension and systemic sclerosis-related pulmonary arterial hypertension. *Microvasc Res* 2017;114:46-51.
123. Hofstee HM, Vonk Noordegraaf A, Voskuyl AE, Dijkmans BA, Postmus PE, Smulders YM, et al. Nailfold capillary density is associated with the presence and severity of pulmonary arterial hypertension in systemic sclerosis. *Ann Rheum Dis* 2009;68:191-195.
124. Dababneh L, Cikach F, Alkukhun L, Dweik RA, Tonelli AR. Sublingual microcirculation in pulmonary arterial hypertension. *Ann Am Thorac Soc* 2014;11:504-512.
125. Weatherald J, Huertas A, Boucly A, Guignabert C, Taniguchi Y, Adir Y, et al. Association between BMI and obesity with survival in pulmonary arterial hypertension. *Chest* 2018;154:872-881.
126. Alegría Ezquerro E, Castellano Vázquez JM, Alegría Barrero A. Obesidad, síndrome metabólico y diabetes: implicaciones cardiovasculares y actuación terapéutica. *Rev Esp Cardiol* 2008;61(7): 752-764.
127. Benson L, Brittain EL, Pugh ME, Austin ED, Fox K, Wheeler L, et al. Impact of diabetes on survival and right ventricular compensation in pulmonary arterial hypertension. *Pulm Circ* 2014;4:311-318.
128. West J, Niswender KD, Johnson JA, Pugh ME, Gleaves L, Fessel JP, et al. A potential role for insulin resistance in experimental pulmonary hypertension. *Eur Respir J* 2013;41:861-871.
129. Hansmann G, Wagner RA, Schellong S, Perez VA, Urashima T, Wang L, et al. Pulmonary arterial hypertension is linked to insulin resistance and reversed by peroxisome proliferator-activated receptor-g activation. *Circulation* 2007;115:1275-1284.
130. Legchenko E, Chouvarine P, Borchert P, Fernandez-Gonzalez A, Snay E, Meier M, et al. PPARg agonist pioglitazone reverses pulmonary hypertension and prevents right heart failure via fatty acid oxidation. *Sci Transl Med* 2018;10:eaa0303.
131. Cnop M, Hannaert JC, Hoorens A, Eizirik DL, Pipeleers DG. Inverse relationship between cytotoxicity of free fatty acids in pancreatic islet cells and cellular triglyceride accumulation. *Diabetes* 2001;50: 1771-1777.
132. Brittain EL, Talati M, Fessel JP, Zhu H, Penner N, Calcutt MW, et al. Fatty acid metabolic defects and right ventricular lipotoxicity in human pulmonary arterial hypertension. *Circulation* 2016;133: 1936-1944.
133. Hemnes AR, Luther JM, Rhodes CJ, Burgess JP, Carlson J, Fan

- R, et al. Human PAH is characterized by a pattern of lipid-related insulin resistance. *JCI Insight* 2019;4:123611.
134. Scicchitano P, Dentamaro I, Tunzi F, Ricci G, Carbonara S, Devito F, et al. Pulmonary hypertension in thyroid diseases. *Endocrine* 2016;54:578-587.
135. Klein I, Ojamaa K. Thyroid hormone and the cardiovascular system. *N Engl J Med* 2001; 344:501-509.
136. Silva DR, Gazzana MB, John AB, Siqueira DR, Maia AL, Barreto SS. Pulmonary arterial hypertension and thyroid disease. *J Bras Pneumol* 2009;35(2):179-185.
137. Jabbar A, Pingitore A, Pearce SH, Zaman A, Iervasi G, Razvi S. Thyroid hormones and cardiovascular disease. *Nat Rev Cardiol* 2017;14(1): 39-55.
138. Aleksić A, Aleksić Z, Stojanović M. TSH receptor antibodies for confirming the diagnosis and prediction of remission duration in newly diagnosed Graves' disease patients. *Hell J Nucl Med* 2009;12(2):146-50.
139. Roberto V, Flavia DB, Sarah P, Capodicasa G, Benvenga S. Thyroid vascularization is an important ultrasonographic parameter in untreated Graves' disease patients. *J Clin Transl Endocrinol* 2019;15:65-69.
140. Siu CW, Zhang XH, Yung C, Kung AW, Lau CP, Tse HF. Hemodynamic changes in hyperthyroidism-related pulmonary hypertension: a prospective echocardiographic study. *J Clin Endocrinol Metab* 2007; 92(5): 1736-1742.
141. Marvisi M, Brianti M, Marani G, Del Borello R, Bortesi ML, Guariglia A. Hyperthyroidism and pulmonary hypertension. *Respir Med* 2002;96(4):215-220.
142. Galiè N, Ghofrani HA, Torbicki A, Barst RJ, Rubin LJ, Badesch D, Fleming T, Parpia T, Burgess G, Branzi A, Grimminger F, Kurzyna M, Simonneau G; Sildenafil Use in Pulmonary Arterial Hypertension (SUPER) Study Group. Sildenafil use in pulmonary arterial hypertension (super) study group. sildenafil citrate therapy for pulmonary arterial hypertension. *N Engl J Med* 2005;353(20):2148-57.
143. Cumcock AL, Dweik RA, Higgins BH, Saadi HF, Arroliga AC. High prevalence of hypothyroidism in patients with primary pulmonary hypertension. *Am J Med Sci* 1999;318(5):289-92.
144. Chu JW, Kao PN, Faul JL, Doyle RL. High prevalence of autoimmune thyroid disease in pulmonary arterial hypertension. *Chest* 2002;122(5):1668-73.
145. Zhang X, Chen L, Sheng J, Li C, He Y, Han WX. The association of autoantibodies in hyperthyroid heart disease combined with pulmonary hypertension. *Int J Endocrinol* 2019;2019:9325289.
146. Park MH. Advances in diagnosis and treatment in patients with pulmonary arterial hypertension. *Catheter Cardiovasc Interv* 2008;71(2): 205-213.
147. Harjola VP, Mebazaa A, Celutkienė J, Bettex D, Bueno H, Chioncel O et al. Contemporary management of acute right ventricular failure: a statement from the heart failure association and the working group on pulmonary circulation and right ventricular function of the European society of cardiology. *Eur J Heart Fail* 2016;18(3):226-41.
148. Fatih G, Saricaoglu MC. Assessment of right heart functions in the patients with arteriovenous fistula for hemodialysis access: right ventricular free wall strain and tricuspid regurgitation jet velocity as the predictors of right heart failure. *Vascular* 2020;28(1):96-103.
149. Chizinga M, Fares WH. Chronic Right Heart Failure: Expanding Prevalence and Challenges in Outpatient Management. *Heart Fail Clin* 2018;14(3):413-423.
150. Omote K, Nagai T, Kamiya K, Aikawa T, Tsujinaga S, Kato Y et al. Long-term prognostic significance of admission tricuspid regurgitation pressure gradient in hospitalized patients with heart failure with preserved ejection fraction: a report from the Japanese realworld multicenter registry. *J Card Fail* 2019;25(12):978-985.
151. Fender EA, Petrescu I, Ionescu F, Zack CJ, Pislaru SV, Nkomo VT, Cochuyt JJ, Hodge DO, Nishimura RA. Prognostic importance and predictors of survival in isolated tricuspid regurgitation: a growing problem. *Mayo Clin Proc* 2019 Oct;94(10):2032-2039.
152. Bartko PE, Arfsten H, Heitzinger G, Pavo N, Spinka G, Kastl S, Prausmüller S, Strunk G, Mascherbauer J, Hengstenberg C, Hülsmann M, Goliash G. Global regurgitant volume: approaching the critical mass in valvular-driven heart failure. *Eur Heart J Cardiovasc Imaging* 2020;21(2):168-174.
153. Tadic M, Cuspidi C. Transcatheter valve interventions in heart failure: new answers to old questions. *Heart Fail Rev* 2018;23(6):859-870.
154. Nicolls MR, Taraseviciene-Stewart L, Rai PR, Badesch DB, Voelkel NF. Autoimmunity and pulmonary hypertension: a perspective. *Eur Respir J* 2005;26(6):1110-8.
155. Nakchbandi IA, Wirth JA, Inzucchi SE. Pulmonary hypertension caused by Graves' thyrotoxicosis: normal pulmonary hemodynamics restored by (131)I treatment. *Chest* 1999;116(5):1483-5.
156. Runo JR, Loyd JE. Primary pulmonary hypertension. *Lancet* 2003;361(9368):1533-44.
157. Ferris A, Jacobs T, Widlitz A, Barst RJ, Morse JH. Pulmonary arterial hypertension and thyroid disease. *Chest* 2001;119(6):1980-1981.
158. Yotsumoto H, Imai Y, Kuzuya N, Uchimura H, Matsuzaki F. Increased levels of serum angiotensin-converting enzyme activity in hyperthyroidism. *Ann Intern Med* 1982;96(3):326-8.
159. Smallridge RC, Rogers J, Verma PS. Serum angiotensin-converting enzyme. Alterations in hyperthyroidism, hypothyroidism, and subacute thyroiditis. *JAMA* 1983;250(18):2489-93.
160. Sauzeau V, Mellionec EL, Bertoglio J, Scalbert E, Pacaud P, Loirand G. Human uterotensin II-induced contraction and arterial smooth muscle cell proliferation are mediated by rho and rho-kinase. *Circ Res* 2001;88(11):1102-1104.
161. Sugiura T, Yamanaka S, Takeuchi H, Morimoto N, Kamioka M, Matsumura Y. Autoimmunity and pulmonary hypertension in patients with Graves' disease. *Heart Vessels* 2015 Sep;30(5):642-6.
162. Yazar A, Döven O, Atis S, Gen R, Pata C, Yazar E, Kanik A. Systolic pulmonary artery pressure and serum uric acid levels in patients with hyperthyroidism. *Arch Med Res* 2003;34(1):35-40.
163. Siu CW, Zhang XH, Yung C, Kung AW, Lau CP, Tse HF. Hemodynamic changes in hyperthyroidism-related pulmonary hypertension: a prospective echocardiographic study. *J Clin Endocrinol Metab* 2007;92:1736-1742.
164. Di Giovambattista R. Hyperthyroidism as a reversible cause of right ventricular overload and congestive heart failure. *Cardiovasc Ultrasound* 2008;6:29.
165. Badesch DB, Raskob GE, Elliott CG, Krichman AM, Farber HW, Frost AE, et al. Pulmonary arterial hypertension: baseline characteristics from the REVEAL Registry. *Chest* 2010;137:376-387.
166. Li JH, Safford RE, Aduen JF, Heckman MG, Crook JE, Burger CD. Pulmonary hypertension and thyroid disease. *Chest* 2007;132:793-797.
167. Udovcic M, Pena RH, Patham B, Tabatabai L, Kansara A. Hypothyroidism and the heart. *Methodist DeBakey Cardiovasc J* 2017;13:55-59.
168. Richter MJ, Sommer N, Schermuly R, Grimminger B, Seeger W, Tello K, et al. The prognostic impact of thyroid function in pulmonary hypertension. *J Heart Lung Transplant* 2016;35:1427-1434.
169. Simonneau G, Montani D, Celermajer DS, Denton CP, Gatzoulis MA, Krowka M, et al. Haemodynamic definitions and updated clinical classification of pulmonary hypertension. *Eur Respir J* 2019;53:1801913.
170. Rabinovitch M, Guignabert C, Humbert M, Nicolls MR. Inflammation and immunity in the pathogenesis of pulmonary arterial hypertension. *Circ Res* 2014;115:165-175.
171. Price LC, Wort SJ, Perros F, Dorfmueller P, Huertas A, Montani D, et al. Inflammation in pulmonary arterial hypertension. *Chest* 2012;141:210-221.
172. Dorfmueller P, Perros F, Balabanian K, Humbert M. Inflammation in pulmonary arterial hypertension. *Eur Respir J* 2003; 22:358-363.
173. Angelini DJ, Su Q, Yamaji-Kegan K, Fan C, Teng X, Hassoun PM, Yang SC, Champion HC, Tudor RM, Johns RA. Resistin-like molecule- β (releml β) in scleroderma-associated pulmonary hypertension. *Am J Respir Cell Mol Bio* 2009;41(5):553-61.
174. Perros F, Dorfmueller P, Montani D, Hammad H, Waelput W, Girerd B, Raymond N, Mercier O, Mussot S, Cohen-Kaminsky S, Humbert M, Lambrecht BN. Pulmonary lymphoid neogenesis in idiopathic pulmonary arterial hypertension. *Am J Respir Crit*

- Care Med 2012; 185:311-321.
175. Sutendra G, Dromparis P, Bonnet S, Haromy A, McMurtry MS, Bleackley RC, Michelakis ED. Pyruvate dehydrogenase inhibition by the inflammatory cytokine tnf α contributes to the pathogenesis of pulmonary arterial hypertension. *J Mol Med (Berl)* 2011;89:771-783.
176. Tamosiuniene R, Tian W, Dhillon G, Wang L, Sung YK, Gera L, Patterson AJ, Agrawal R, Rabinovitch M, Ambler K, Long CS, Voelkel NF, Nicolls MR. Regulatory t cells limit vascular endothelial injury and prevent pulmonary hypertension. *Cir Res* 2011; 109:867-879.
177. Molossi S, Clausell N, Rabinovitch M. Reciprocal induction of tumor necrosis factor- α and interleukin-1 β activity mediates fibronectin synthesis in coronary artery smooth muscle cells. *J Cell Physiol* 1995; 163:19-29.
178. Jones PL, Cowan KN, Rabinovitch M. Tenascin-c, proliferation and subendothelial fibronectin in progressive pulmonary vascular disease. *Am J Pathol* 1997; 150:1349-1360.
179. Courboulin A, Tremblay VL, Barrier M, Meloche J, Jacob MH, Chapolard M, Bissierier M, Paulin R, Lambert C, Provencher S, Bonnet S. Kruppel-like factor 5 contributes to pulmonary artery smooth muscle proliferation and resistance to apoptosis in human pulmonary arterial hypertension. *Respir Res* 2011; 12:128.
180. Golembeski SM, West J, Tada Y, Fagan KA. Interleukin-6 causes mild pulmonary hypertension and augments hypoxia-induced pulmonary hypertension in mice. *Chest* 2005; 128:572S-573S.
181. Miyata M, Sakuma F, Yoshimura A, Ishikawa H, Nishimaki T, Kasukawa R. Pulmonary hypertension in rats. 2. Role of interleukin-6. *Int Arch Allergy Immunol* 1995; 108:287-291.
182. Ormiston ML, Chang C, Long LL, Soon E, Jones D, Machado R, Treacy C, Toshner MR, Campbell K, Riding A, Southwood M, Pepke-Zaba J, Exley A, Trembath RC, Colucci F, Wills M, Trowsdale J, Morrell NW. Impaired natural killer cell phenotype and function in idiopathic and heritable pulmonary arterial hypertension. *Circulation* 2012; 126:1099-1109.
183. Perros F, Cohen-Kaminsky S, Gambaryan N, Girerd B, Raymond N, Klingelschmitt I, Huertas A, Mercier O, Fadel E, Simonneau G, Humbert M, Dorfmueller P, Montani D. Cytotoxic cells and granulysin in pulmonary arterial hypertension and pulmonary veno-occlusive disease. *Am J Respir Crit Care Med* 2013; 187:189-196.
185. Bauer EM, Zheng H, Comhair S, Erzurum S, Billiar TR, Bauer PM. Complement c3 deficiency attenuates chronic hypoxia-induced pulmonary hypertension in mice. *PLoS One* 2011; 6:e28578.
186. Dib H, Tamby MC, Bussone G, Regent A, Berezne A, Lafine C, Broussard C, Simonneau G, Guillevin L, Witko-Sarsat V, Humbert M, Mouthon L. Targets of anti-endothelial cell antibodies in pulmonary hypertension and scleroderma. *Eur Respir J* 2012; 39:1405-1414.
187. Tamby MC, Humbert M, Guilpain P, Servettaz A, Dupin N, Christner JJ, Simonneau G, Fermanian J, Weill B, Guillevin L, Mouthon L. Antibodies to fibroblasts in idiopathic and scleroderma-associated pulmonary hypertension. *Eur Respir J* 2006; 28:799-807.
188. Rich S, Kieras K, Hart K, Groves BM, Stobo JD, Brundage BH. Antinuclear antibodies in primary pulmonary hypertension. *J Am Coll Cardiol* 1986; 8:1307-1311.
189. Tamby MC, Chanseaud Y, Humbert M, Fermanian J, Guilpain P, Garcia-de-la-Pena-Lefebvre P, Brunet S, Servettaz A, Weill B, Simonneau G, Guillevin L, Boissier MC, Mouthon L. Antiendothelial cell antibodies in idiopathic and systemic sclerosis associated pulmonary arterial hypertension. *Thorax* 2005; 60:765-772.
190. Bordron A, Dueymes M, Levy Y, Jamin C, Leroy JP, Piette JC, Shoenfeld Y, Youinou PY. The binding of some human antiendothelial cell antibodies induces endothelial cell apoptosis. *J Clin Invest* 1998; 101:2029-2035.
191. Carvalho D, Savage CO, Black CM, Pearson JD. IgG antiendothelial cell autoantibodies from scleroderma patients induce leukocyte adhesion to human vascular endothelial cells in vitro. Induction of adhesion molecule expression and involvement of endothelium-derived cytokines. *J Clin Invest* 1996; 97:111-119.
192. Arends SJ, Damoiseaux JG, Duijvestijn AM, Debrus-Palmans L, Vroomen M, Boomars KA, Brunner-La Rocca HP, Reutelingsperger CP, Cohen Tervaert JW, van Paassen P. Immunoglobulin g anti-endothelial cell antibodies: Inducers of endothelial cell apoptosis in pulmonary arterial hypertension? *Clin Exp Immunol* 2013; 174:433-440.
193. Nishizuka Y, Sakakura T. Thymus and reproduction: Sex-linked dysgenesis of the gonad after neonatal thymectomy in mice. *Science* 1969; 166:753-755.
194. Kim JM, Rasmussen JP, Rudensky AY. Regulatory t cells prevent catastrophic autoimmunity throughout the lifespan of mice. *Nat Immunol* 2007; 8:191-197.
195. Sakaguchi S. Naturally arising cd4+ regulatory t cells for immunologic self-tolerance and negative control of immune responses. *Annu Rev Immunol* 2004; 22:531-562.
196. Huertas A, Tu L, Gambaryan N, Girerd B, Perros F, Montani D, Fabre D, Fadel E, Eddahibi S, Cohen-Kaminsky S, Guignabert C, Humbert M. Leptin and regulatory t-lymphocytes in idiopathic pulmonary arterial hypertension. *Eur Respir J* 2012; 40:895-904.
197. Speich R, Jenni R, Opravil M, Pfab M, Russi EW. Primary pulmonary hypertension in HIV infection. *Chest* 1991; 100:1268-1271.
198. Radstake TR, van Bon L, Broen J, Wenink M, Santegoets K, Deng Y, Hussaini A, Simms R, Cruikshank WW, Lafyatis R. Increased frequency and compromised function of t regulatory cells in systemic sclerosis (ssc) is related to a diminished cd69 and tgf β expression. *PLoS One* 2009;4:e5981.
199. Bonelli M, Savitskaya A, Steiner CW, Rath E, Smolen JS, Scheinecker C. Phenotypic and functional analysis of cd4+ cd25- foxp3+ t cells in patients with systemic lupus erythematosus. *J Immunol* 2009; 182:1689-1695.
200. Covas MI, Esquerda A, Garcia-Rico A, Mahy N. Peripheral blood t-lymphocyte subsets in autoimmune thyroid disease. *J Investig Allergol Clin Immunol* 1992; 2:131-135.
201. Mandl T, Bredberg A, Jacobsson LT, Manthorpe R, Henriksson G. CD4+ t-lymphocytopenia-a frequent finding in anti-ssa antibody seropositive patients with primary sjogren's syndrome. *J Rheumatol* 2004; 31:726-728.
202. Tcherakian C, Rivaud E, Zucman D, Metivier AC, Couderc LJ. Curing HIV-associated pulmonary arterial hypertension. *Eur Respir J* 2012; 39:1045-1046.
203. Degano B, Guillaume M, Savale L, Montani D, Jais X, Yaici A, Le Pavec J, Humbert M, Simonneau G, Sitbon O. Hiv-associated pulmonary arterial hypertension: Survival and prognostic factors in the modern therapeutic era. *AIDS* 2010; 24:67-75.
204. Jais X, Launay D, Yaici A, Le Pavec J, Tcherakian C, Sitbon O, Simonneau G, Humbert M. Immunosuppressive therapy in lupus- and mixed connective tissue disease-associated pulmonary arterial hypertension: A retrospective analysis of twenty-three cases. *Arthritis Rheum* 2008;58:521-531.
205. Thenappan T, Goel A, Marsboom G, Fang YH, Toth PT, Zhang HJ, Kajimoto H, Hong Z, Paul J, Wietholt C, Pogoriler J, Piao L, Rehman J, Archer SL. A central role for cd68(+) macrophages in hepatopulmonary syndrome. Reversal by macrophage depletion. *Am J Respir Crit Care Med* 2011;183:1080-1091.
206. Overbeek MJ, Mouchaers KT, Niessen HM, Hadi AM, Kupreishvili K, Boonstra A, Voskuyl AE, Belien JA, Smit EF, Dijkmans BC, Vonk-Noordegraaf A, Grunberg K. Characteristics of interstitial fibrosis and inflammatory cell infiltration in right ventricles of systemic sclerosis-associated pulmonary arterial hypertension. *Int J Rheumatol* 2010;2010:604615.
207. Frid MG, Brunetti JA, Burke DL, Carpenter TC, Davie NJ, Reeves JT, Roedersheimer MT, van Rooijen N, Stenmark KR. Hypoxia-induced pulmonary vascular remodeling requires recruitment of circulating mesenchymal precursors of a monocyte/macrophage lineage. *Am J Pathol* 2006; 168(2):659-669.
208. Vergadi E, Chang MS, Lee C, Liang OD, Liu X, Fernandez-Gonzalez A, Mitsialis SA, Kourembanas S. Early macrophage recruitment and alternative activation are critical for the later development of hypoxia-induced pulmonary hypertension. *Circulation* 2011; 123:1986-1995.
209. Tian W, Jiang X, Tamosiuniene R, Sung YK, Qian J, Dhillon G, Gera L, Farkas L, Rabinovitch M, Zamanian RT, Inayathullah M, Fridlib M, Rajadas J, Peters-Golden M, Voelkel NF, Nicolls MR. Blocking macrophage leukotriene b4 prevents endothelial injury and reverses pulmonary hypertension. *Sci Transl Med* 2013; 5:200ra117.

210. Hansmann G, de Jesus Perez VA, Alastalo TP, Alvira CM, Guignabert C, Bekker JM, Schellong S, Urashima T, Wang L, Morrell NW, Rabinovitch M. An antiproliferative bmp-2/ppargamma/apoe axis in human and murine smcs and its role in pulmonary hypertension. *J Clin Invest* 2008;118:1846-1857.
211. Leeper NJ, Tedesco MM, Kojima Y, Schultz GM, Kundu RK, Ashley EA, Tsao PS, Dalman RL, Quertermous T. Apelin prevents aortic aneurysm formation by inhibiting macrophage inflammation. *Am J Physiol Heart Circ Physiol* 2009;296(5):H1329-35.
212. Mazzucotelli A, Ribet C, Castan-Laurell I, Daviaud D, Guigne C, Langin D, Valet P. The transcriptional co-activator pgc-1alpha up regulates apelin in human and mouse adipocytes. *Regul Pept* 2008; 150:33-37.
213. Korniszewski L, Kurzyna M, Stolarski B, Torbicki A, Smerdel A, Ploski R. Fatal primary pulmonary hypertension in a 30-yr-old female with apced syndrome. *Eur Respir J* 2003;22:709-711.
214. Sutendra G, Dromparis P, Wright P, Bonnet S, Haromy A, Hao Z, McMurtry MS, Michalak M, Vance JE, Sessa WC, Michelakis ED. The role of nogo and the mitochondria-endoplasmic reticulum unit in pulmonary hypertension. *Sci Transl Med* 2011;3(88):88ra55.
215. Kominsky DJ, Campbell EL, Colgan SP. Metabolic shifts in immunity and inflammation. *J Immunol* 2010; 184:4062-4068.
216. Johnson AR, Milner JJ, Makowski L. The inflammation highway: Metabolism accelerates inflammatory traffic in obesity. *Immunol Rev* 2012; 249(1):218-238.
217. Fox CJ, Hammerman PS, Thompson CB. Fuel feeds function: Energy metabolism and the t-cell response. *Nat Rev Immunol* 2005; 5:844-852.
218. van Raam BJ, Sluiter W, de Wit E, Roos D, Verhoeven AJ, Kuijpers TW. Mitochondrial membrane potential in human neutrophils is maintained by complex iii activity in the absence of supercomplex organisation. *PLoS One* 2008; 3:e2013.
219. Wellen KE, Hotamisligil GS. Inflammation, stress, and diabetes. *J Clin Invest* 2005; 115:1111-1119.
220. Weisberg SP, McCann D, Desai M, Rosenbaum M, Leibel RL, Ferrante AW Jr. Obesity is associated with macrophage accumulation in adipose tissue. *J Clin Invest* 2003; 112:1796-1808.
221. Sweatt AJ, Hedlin HK, Balasubramanian V, Hsi A, Blum LK, Robinson WH, et al. Discovery of distinct immune phenotypes using machine learning in pulmonary arterial hypertension. *Circ Res* 2019;124:904-919.
222. Valentova M, von Haehling S, Bauditz J, Doehner W, Ebner N, Bekfani T, et al. Gut-lung connection and right ventricular dysfunction: a link with appetite loss, inflammation, and cachexia in chronic heart failure. *Eur Heart J* 2016;37:1684-1691.
223. Ranchoux B, Bigorgne A, Hautefort A, Girerd B, Sitbon O, Montani D, et al. Gut-lung connection in pulmonary arterial hypertension. *Am J Respir Cell Mol Biol* 2017;56:402-405.
224. Sobko T, Reinders CI, Jansson E, Norin E, Midtvedt T, Lundberg JO. Gastrointestinal bacteria generate nitric oxide from nitrate and nitrite. *Nitric Oxide* 2005;13(4):272-278.
225. Stokes KY, Dugas TR, Tang Y, Garg H, Guidry E, Bryan NS. Dietary nitrite prevents hypercholesterolemic microvascular inflammation and reverses endothelial dysfunction. *Am J Physiol Heart Circ Physiol* 2009;296:H1281-H1288.
226. Delmastro-Greenwood M, Hughan KS, Vitturi DA, Salvatore SR, Grimes G, Potti G, et al. Nitrite and nitrate-dependent generation of antiinflammatory fatty acid nitroalkenes. *Free Radic Biol Med* 2015;89:333-341.
227. Stump CS, Henriksen EJ, Wei Y, Sowers JR. The metabolic syndrome: role of skeletal muscle metabolism. *Ann Med* 2006;38:389-402.
228. Laughlin MH, Klabunde RE, Delp MD, Armstrong RB. Effects of dipyridamole on muscle blood flow in exercising miniature swine. *Am J Physiol* 1989;257:H1507-H1515.
229. Aaron EA, Seow KC, Johnson BD, Dempsey JA. Oxygen cost of exercise hyperpnea: implications for performance. *J Appl Physiol* (1985) 1992;72:1818-1825.
230. Chaouat A, Sitbon O, Mercy M, Ponçot-Mongars R, Provencher S, Guillaumont A, et al. Prognostic value of exercise pulmonary haemodynamics in pulmonary arterial hypertension. *Eur Respir J* 2014;44:704-713.
231. Provencher S, Herve P, Sitbon O, Humbert M, Simonneau G, Chemla D. Changes in exercise haemodynamics during treatment in pulmonary arterial hypertension. *Eur Respir J* 2008;32:393-398.
232. Bauer R, Dehnert C, Schoene P, Filusch A, Baertsch P, Borst MM, et al. Skeletal muscle dysfunction in patients with idiopathic pulmonary arterial hypertension. *Respir Med* 2007;101:2366-2369.
233. Mainguy V, Maltais F, Saey D, Gagnon P, Martel S, Simon M, et al. Peripheral muscle dysfunction in idiopathic pulmonary arterial hypertension. *Thorax* 2010;65:113-117.
234. Malenfant S, Potus F, Fournier F, Breuils-Bonnet S, Pflieger A, Bourassa S, et al. Skeletal muscle proteomic signature and metabolic impairment in pulmonary hypertension. *J Mol Med (Berl)* 2015;93:573-584.
235. Breda AP, Pereira de Albuquerque AL, Jardim C, Morinaga LK, Suesada MM, Fernandes CJ, et al. Skeletal muscle abnormalities in pulmonary arterial hypertension. *PLoS One* 2014;9:e114101.
236. Potus F, Malenfant S, Graydon C, Mainguy V, Tremblay E, Breuils-Bonnet S, et al. Impaired angiogenesis and peripheral muscle microcirculation loss contribute to exercise intolerance in pulmonary arterial hypertension. *Am J Respir Crit Care Med* 2014;190:318-328.
237. Meyer FJ, Lossnitzer D, Kristen AV, Schoene AM, Kübler W, Katus HA, et al. Respiratory muscle dysfunction in idiopathic pulmonary arterial hypertension. *Eur Respir J* 2005;25:125-130.
238. de Man FS, van Hees HW, Handoko ML, Niessen HW, Schalij H, Humbert M, et al. Diaphragm muscle fiber weakness in pulmonary hypertension. *Am J Respir Crit Care Med* 2011;183:1411-1418.
239. Malenfant S, Potus F, Mainguy V, Leblanc E, Malenfant M, Ribeiro F, et al. Impaired skeletal muscle oxygenation and exercise tolerance in pulmonary hypertension. *Med Sci Sports Exerc* 2015;47:2273-2282.
240. Manders E, Ruiter G, Bogaard HJ, Stienen GJ, Vonk-Noordegraaf A, de Man FS, et al. Quadriceps muscle fibre dysfunction in patients with pulmonary arterial hypertension. *Eur Respir J* 2015;45:1737-1740.
241. Dimopoulos S, Tzani G, Manetos C, Tasoulis A, Mpouchla A, Tseliou E, et al. Peripheral muscle microcirculatory alterations in patients with pulmonary arterial hypertension: a pilot study. *Respir Care* 2013;58:2134-2141.
242. Müller-Mottet S, Hildenbrand FF, Keusch S, Hasler E, Maggiorini M, Speich R, et al. Effects of exercise and vasodilators on cerebral tissue oxygenation in pulmonary hypertension. *Lung* 2015;193:113-120.
243. Sithamparamanathan S, Rocha MC, Parikh JD, Rygiel KA, Falkous G, Grady JP, et al. Skeletal muscle mitochondrial oxidative phosphorylation function in idiopathic pulmonary arterial hypertension: in vivo and in vitro study. *Pulm Circ* 2018;8:2045894018768290.
244. D'Antona G, Pellegrino MA, Adami R, Rossi R, Carlizzi CN, Canepari M, et al. The effect of ageing and immobilization on structure and function of human skeletal muscle fibres. *J Physiol* 2003;552:499-511.
245. Mainguy V, Provencher S, Maltais F, Malenfant S, Saey D. Assessment of daily life physical activities in pulmonary arterial hypertension. *PLoS One* 2011;6:e27993.
246. Becker-Grünig T, Klose H, Ehlken N, Lichtblau M, Nagel C, Fischer C, et al. Efficacy of exercise training in pulmonary arterial hypertension associated with congenital heart disease. *Int J Cardiol* 2013;168:375-381.
247. Chan L, Chin LMK, Kennedy M, Woolstenhulme JG, Nathan SD, Weinstein AA, et al. Benefits of intensive treadmill exercise training on cardiorespiratory function and quality of life in patients with pulmonary hypertension. *Chest* 2013;143:333-343.
248. Mereles D, Ehlken N, Kreuzer S, Ghofrani S, Hoepfer MM, Halank M, et al. Exercise and respiratory training improve exercise capacity and quality of life in patients with severe chronic pulmonary hypertension. *Circulation* 2006;114:1482-1489.
249. Grünig E, Eichstaedt C, Barbera JA, Benjamin N, Blanco I, Bossone E, et al. ERS statement on exercise training and rehabilitation in patients with severe chronic pulmonary hypertension. *Eur Respir J* 2019;53:1800332.