

ARTICULO ORIGINAL (Versión en español)

Miocardiopatía e insuficiencia mitral secundaria Posibilidades quirúrgicas en la etapa final

Enio Buffolo, MD*; João Nelson R. Branco, MD**

Introducción. La insuficiencia mitral secundaria es un fuerte factor de riesgo de muerte en la etapa final de las miocardiopatías. La posible corrección de la regurgitación mitral es actualmente aceptada como una alternativa al trasplante cardíaco en un subconjunto especial de pacientes. Propusimos un enfoque quirúrgico que consiste en la implantación de una prótesis mitral más pequeña que el anillo valvular, y la preservación y tracción de los músculos papilares para reducir la esfericidad del ventrículo izquierdo.

Métodos. Entre Diciembre de 1995 y Marzo de 2008, se operaron 132 miocardiopatías que incluían las siguientes etiologías: isquémica (78), idiopática (49), chagásica (3), viral (1) y postparto (1). Se analizaron a los pacientes de acuerdo a los criterios clínicos, resultados ecocardiográficos y morfología del ventrículo izquierdo.

Resultados. Todos los pacientes se encontraban en la etapa final de la enfermedad, y requirieron más de 2 hospitalizaciones en los 3 últimos meses, a pesar de recibir medicación completa. Además, 8 se encontraban en la unidad de cuidados intensivos, recibiendo drogas intravenosas o balón de contrapulsación intraaórtico, y uno estaba en *shock* cardiogénico. La mortalidad hospitalaria fue del 14,4% (19/132) y el seguimiento a mediano plazo (trimestral) mostró una curva de sobrevida tardía relativamente aceptable, con evidencia de un estado clínico mejorado, mejores parámetros ecocardiográficos, y reducción de la esfericidad ventricular.

Conclusiones. La alta tasa de mortalidad temprana está relacionada a otras condiciones clínicas a la hora de la cirugía. De todas maneras, la sobrevida resultante luego de este temprano intervalo, ofrece una prometedora alternativa terapéutica a largo plazo para el tratamiento de pacientes en insuficiencia cardíaca refractaria con miocardiopatía asociada a regurgitación mitral secundaria moderada o severa.

Palabras clave: Insuficiencia mitral secundaria - Miocardiopatías - Regurgitación mitral - Prótesis mitral - Insuficiencia cardíaca refractaria

(Rev Insuf Cardíaca 2008; vol III; 3:120-124)

Introducción

La insuficiencia cardíaca (IC) tiene una alta incidencia y prevalencia. Datos de Norteamérica reportan el diagnóstico de 400.000 nuevos casos de IC, anualmente. A pesar del adecuado manejo de drogas, la tasa de sobrevida a 5 años para estos pacientes es de sólo el 50%. Además, sólo el 40% de los pacientes en clase funcional (CF) IV (*New York Heart Association* - NYHA) tiene una tasa de sobrevida de 1 año. El trasplante cardíaco es considerado actualmente el tratamiento *gold standard* para pacientes

con IC congestiva refractaria al tratamiento médico. No obstante, debido al pequeño número de donantes, las indicaciones para este procedimiento están limitadas. Asimismo, el trasplante no está disponible en pacientes de edad avanzada, en presencia de enfermedad asociada, o con un ambiente socioeconómico inadecuado¹⁻³.

Se han sugerido otros procedimientos quirúrgicos para beneficiar a un mayor número de pacientes, incluyendo miocardioplastía^{4,5}, ventriculotomía izquierda parcial (VIP)^{6,7}, corrección de la válvula mitral⁸⁻¹⁰, marcapasos biventricular¹¹, y revascularización miocárdica¹². Sin embargo, no está disponible ninguna cirugía consistentemente efectiva en esta cohorte de pacientes, quienes sufren pobres resultados a corto plazo, debido a la alta tasa de mortalidad de la miocardiopatía dilatada avanzada.

La insuficiencia mitral (IM) tiene un impacto doble en esta población, ya que causa severos cambios hemodinámicos en la etapa final de la miocardiopatía dilatada, y está asociada simultáneamente a una menor sobrevida¹³⁻¹⁵. La IM es un fenómeno secundario ya que la válvula misma no se encuentra enferma. Su significancia está enfatizada por la aceptación de la corrección de la regurgitación mitral con un método que reduce la dimensión del anillo valvular como alternativa al trasplante cardíaco en un subconjunto especial de pacientes¹⁶. Este enfoque

* Profesor Titular de la Carrera de Cirugía Cardiovascular.
** Profesor asistente de la Carrera de Cirugía Cardiovascular.
Departamento de Cirugía Cardiovascular.
Universidad Federal de São Paulo, Universidad Paulista de Medicina.
São Paulo, Brasil.

Correspondencia: Prof. Dr. Enio Buffolo
Rua Borges Lagoa, 1080 - 7ªA.
Cep. 04038-031 - São Paulo - SP - Brazil.
Phone: 0055-11-5574-6611
Fax: 0055-11-5574-6786
E-mail: enio.buffolo@terra.com.br

Recibido: 02/04/2008
Aceptado: 15/05/2008

técnico posee un especial impacto, debido a que la exposición rutinaria de la válvula mitral involucra un procedimiento convencional bien conocido por el cirujano cardíaco.

La regurgitación mitral aparece tarde en la miocardiopatía dilatada avanzada, y es debida a la interacción de los siguientes factores: alteraciones segmentales en la contractilidad, disfunción del músculo papilar, dilatación del anillo de la válvula mitral, y particularmente, alteración geométrica de la cavidad ventricular, la cual cambia de una forma elíptica a una esférica^{15,17}. El índice de esfericidad cuantifica esta alteración geométrica, comparando el eje ventricular transversal (corto) y el longitudinal. Una elipse tiene un índice de 0,5 (la longitud es dos veces el ancho) y una esfera presenta un índice de 1,0 (debido a similares dimensiones transversales y longitudinales).

La importancia de la corrección simultánea de la incompetencia mitral durante la VIP se ve acentuada en nuestra visión por la mejora funcional significativa que acompañaba a estos procedimientos; otros autores realizaron observaciones similares¹⁸. El reconocimiento de este potencial beneficio, junto a la comprensión de que la exposición de la válvula mitral supone un enfoque rutinario bien conocido por todos los cirujanos cardíacos, nos conduce a proponer un nuevo enfoque quirúrgico. Los componentes incluyen el implante de una prótesis mitral más pequeña que el anillo valvular, combinado con un método que remodele la arquitectura elíptica normal del ventrículo izquierdo (VI) desde el interior de su cavidad.

Para alcanzar este objetivo, se debe acortar el eje longitudinal, acercando al anillo valvular los músculos papilares extendidos, técnica que reduce la esfericidad del VI y crea una forma ventricular elíptica. Este trabajo resumirá nuestra experiencia en 132 pacientes consecutivos con miocardiopatía de etapa final e insuficiencia mitral secundaria tratada por un novedoso método de implante de válvula mitral.

Materiales y métodos

Ciento treinta y dos pacientes portadores de miocardiopatía dilatada, con regurgitación mitral secundaria moderada o severa, fueron sometidos a un nuevo procedimiento quirúrgico entre Diciembre de 1995 y Marzo de 2008. Esta cohorte consta de 74 pacientes masculinos (56,1%), con edades variando de 25 a 82 años (63±12). Treinta y tres pacientes (25%) tenían más de 70 años de edad. Los factores etiológicos incluyen: isquémicos en 80 pacientes (60,0%), idiopáticos en 47 (35,6%), chagásicos en 3, virales en 1, y gestacionales en 1 paciente.

Ciento nueve pacientes se encontraban en CF IV (82,6%), y 23 en CF III (17,4%), a pesar de la medicación adecuada, y cada paciente requirió más de 2 hospitalizaciones por síntomas de insuficiencia cardíaca avanzada. Once de ellos estaban en la unidad de cuidados intensivos recibiendo inotrópicos o balón de contrapulsación intraaórtico, dos requirieron diálisis, y uno estaba en *shock* cardiogénico. Veintinueve pacientes habían sido sometidos a cirugías previas, incluyendo revascularización miocárdica, aneurismectomía del ventrículo derecho, ventriculectomía parcial, o resincronización, tanto como procedimientos aislados como combinados.

Los criterios de inclusión eran: etapa final de la IC, más de dos internaciones en los últimos 3 meses, e IM moderada o severa

diagnosticada por ecocardiografía transesofágica.

Los criterios de exclusión fueron: patología mitral orgánica, enfermedad asociada de la válvula aórtica, aneurisma ventricular izquierdo, o revascularización miocárdica con miocardio hibernante. Todos los procedimientos operativos fueron realizados según la aprobación del Comité de Ética.

Se siguió un enfoque quirúrgico estándar, incluyendo esternotomía media, canulación de la aorta y de la vena cava y la exposición de la válvula mitral, tanto vía longitudinal izquierda, como exposición transeptal, si el tamaño de la aurícula izquierda era pequeño. El implante de prótesis preservó las valvas valvulares así como también al aparato subvalvular. La valva anterior fue seccionada al medio, según la técnica descrita por Miki y col.¹⁹, y un fieltro de teflón con suturas fue situado a lo largo de la frontera libre de la cúspide de las valvas y luego dirigido hacia cada comisura para ejercer la tracción en las cimas de los músculos papilares. En cámaras ventriculares izquierdas muy largas, se pasó una sutura con parches a través del ángulo del músculo papilar, insertándose a través del borde de la valva anterior donde se había realizado la incisión, y luego dentro del anillo valvular.

Esta maniobra de tracción acorta el eje longitudinal del VI en una cantidad equivalente a la distancia entre el borde libre de la cúspide y su inserción en el anillo aurículo-ventricular. Cuando esta sutura está segura, tracciona la base de los músculos papilares, de modo de remodelar la forma ovoide del ventrículo izquierdo, siguiendo la coaptación de la sutura hasta el anillo.

El objetivo quirúrgico final para esta relación espacial global también incluye el achicamiento de la circunferencia ventricular superior. Consecuentemente, la base del corazón fue, de este modo, estrechada por medio de la implantación de una pequeña prótesis que generalmente es 2 veces menor que el anillo. Se emplearon prótesis biológicas en 127 de los 132 pacientes y en 5, válvulas protésicas mecánicas. El tamaño de los anillos variaba entre 25 y 33 mm, incluyendo 25 (4), 27 (67), 29 (26), 31 (32) y 33 (3). Adicionalmente, el 70% (56/80) de los pacientes isquémicos fueron sometidos a procedimientos asociados, incluyendo revascularización (25), exclusión de áreas fibróticas (26), o ambas (3), y resincronización (2).

El seguimiento posterior al alta hospitalaria evaluó la clase funcional, el manejo farmacológico, evaluación ecocardiográfica serial, y morbilidad y mortalidad. El período medio de seguimiento fue de 39±18 meses. Once pacientes fueron sometidos a un examen por resonancia magnética nuclear (RMN) pre y postoperatorio para evaluar el índice de esfericidad del VI, obtenido por la comparación del eje transversal/longitudinal para generar una relación ancho/largo.

El *test* de Friedman (*test* de comparación múltiple) fue utilizado para comparar las distribuciones de los resultados pre y postoperatorios. El error alfa fue establecido como $p=0,01$, y el método Kaplan-Meier fue aplicado para generar curvas actuariales de sobrevivencia.

Resultados

La mortalidad hospitalaria (al día 30) fue del 14,4%, y las causas primarias fueron bajo gasto cardíaco (7), falla múltiple de órganos (4), accidente cerebrovascular (2), bronconeumonía (3),

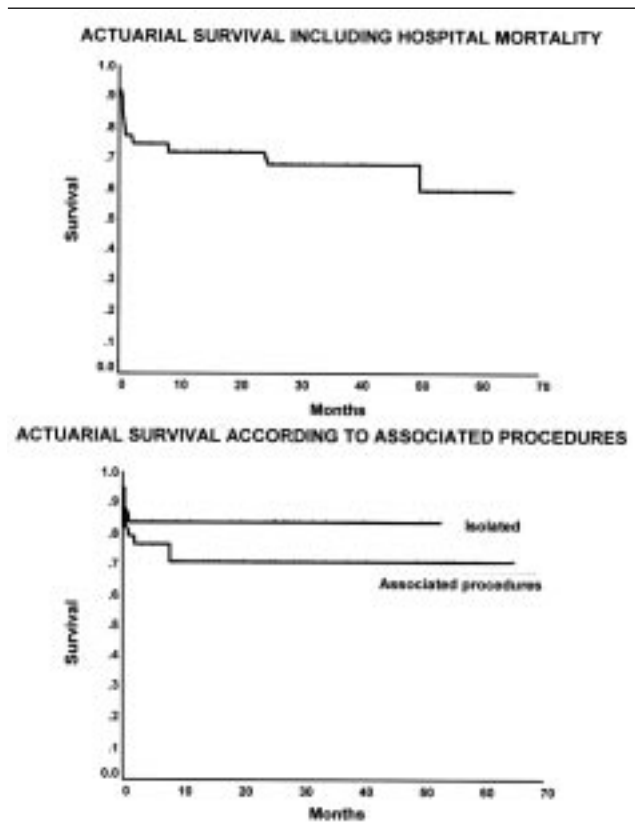


Figura 1. Curva de supervida actuarial de los primeros 116 pacientes que muestran la caída mitral debido a la mortalidad hospitalaria, seguida de una curva relativamente plana y estable.

arritmias refractarias (1), y trombosis mesentérica (1). Ciento treinta pacientes fueron dados de alta del hospital y tuvieron un seguimiento que variaba entre 1 y 118 meses (media 39 ± 18). La curva actuarial de supervida, incluyendo la mortalidad hospitalaria, se muestra en la Figura 1. La declinación predominante de mortalidad ocurrió en el intervalo perioperatorio inmediato (primeros 2 meses), como una trayectoria plana y tardía, fue observada siguiendo el alta hospitalaria, indicando un estado relativamente estable en la evolución de los supervivientes. También, se observó una reducción sustancial en la morbilidad,

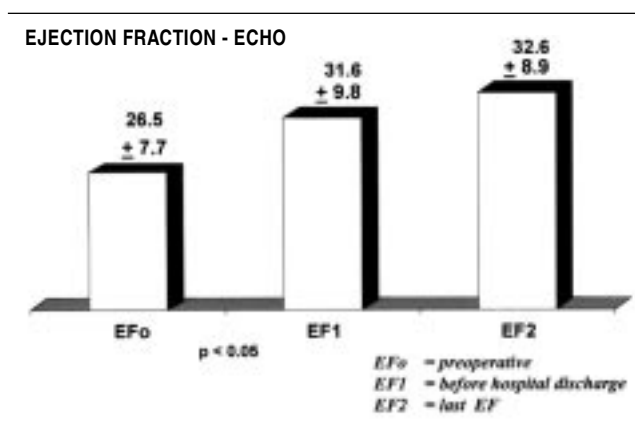


Figura 2. Evolución de la fracción de eyección por ecocardiografía de las válvulas en período preoperatorio, pre-alta hospitalaria y 6 meses más tarde (media).

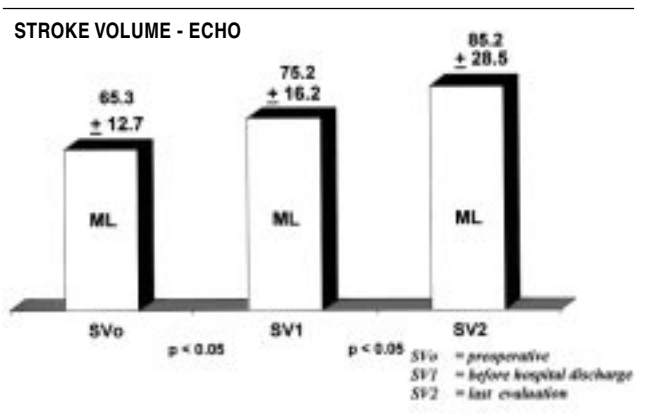


Figura 3. Ecografías de volumen sistólico que muestran aumento significativo debido a la eliminación del volumen regurgitante.

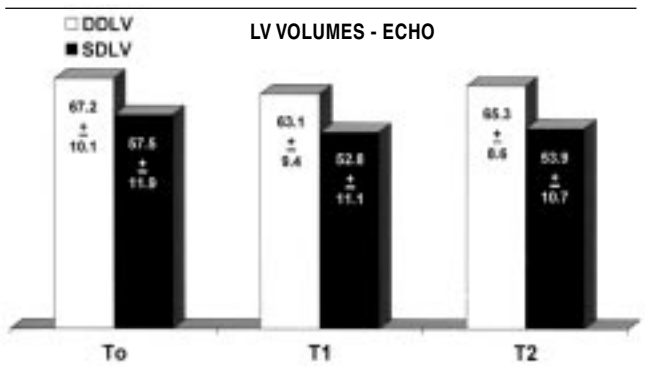


Figura 4. Evolución de los volúmenes del ventrículo izquierdo (volúmenes diastólico y sistólico) sin mostrar una reducción significativa.

ya que la clase funcional postoperatoria mejoró significativamente. Mientras tanto, la evaluación preoperatoria mostró que el 82,6% estaba en CF IV, y el 17% en CF III. Más tarde, una evaluación postoperatoria demostró que el 77% estaba en CF II, el 15% en CF III, y el 8% en CF IV. En este último grupo de CF IV, tres pacientes habían sido sometidos a trasplante cardíaco, y uno se encontraba en lista de espera para trasplante. La evaluación funcional también se realizó a través de datos de la ecocardiografía transtorácica, como fracción de eyección, volumen sistólico y volúmenes ventriculares izquierdos, realizados en los períodos preoperatorio inmediato, previo al alta hospitalaria y a los 6 meses del postoperatorio, como se pueden ver en las Figuras 2, 3 y 4. Estos cambios funcionales fueron asociados a una marcada alteración de la forma ventricular, como puede verse en la Figura 5 que compara las ecocardiografías pre y postoperatoria de un mismo paciente. La cuantificación de cómo la remodelación afectó a la esfericidad ventricular fue realizada en 11 pacientes consecutivos; la Figura 6 muestra como la RMN devela la remodelación de la forma ventricular durante el implante mitral, se reduce el índice de esfericidad y así permite el desarrollo de un contorno más elíptico.

Discusión

La conexión de los músculos papilares al anillo valvular mitral en el corazón normal configura la forma elíptica natural

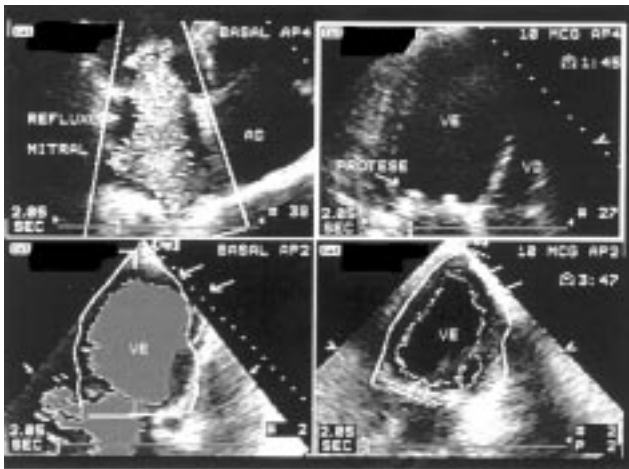


Figura 5. Ecocardiograma tomado antes y después de la implantación de los músculos papilares y bioprótesis. Nótese el cambio postoperatorio en la forma esférica de la cámara (a la izquierda) a la configuración elíptica (a la derecha).

del VI, sujetando la cámara con forma de “V” a través de sus conexiones entre las cuerdas y la pared ventricular. En cambio, la desconexión de esta relación durante el reemplazo de la válvula mitral cambia la forma geométrica ventricular hacia una configuración esférica. La importancia de mantener esta interacción normal es indiscutible, y las técnicas recientes de reemplazo valvular en posición mitral procuran evitar la desconexión entre valvas, cuerdas, y músculos papilares para evitar la interrupción iatrogénica de la arquitectura ventricular geométrica. Fuerzas tangenciales del aparato valvular ocurren durante la diástole y la sístole con pérdida de la capacidad de coaptación de las valvas, como una característica anatómica, en el ventrículo de la miocardiopatía dilatada¹⁶.

Existe un similar deterioro de las características de la función normal del músculo papilar, ya sea por una enfermedad subyacente de los músculos después de un infarto de miocardio o daño intrínseco del miocito proveniente de una miocardiopatía idiopática o inflamatoria. Ambos factores se encuentran pre-

sentes en la población de pacientes reportados, y este novedoso abordaje quirúrgico de remodelación ventricular a través de los músculos papilares se instituyó debido: (a) al reconocimiento de la importancia de reconstruir esta configuración geométrica cuando se trata de la implantación de una válvula en el corazón dilatado insuficiente, y (b) a nuestro conocimiento previo de los beneficios funcionales que resultan de agregar la corrección de la incompetencia mitral durante una VIP en el tratamiento de la miocardiopatía no isquémica.

Los principios para salvar los aparatos de las valvas y de las cuerdas fueron descritos en 1988 por Miki y col.¹⁹, a través de los cuales realizaron la misma incisión en forma de “V” en la valva anterior, como fue realizado en el presente estudio. De todas maneras, el enfoque descrito difiere, considerando que Miki sólo juntó las valvas y las cuerdas al anillo, mientras que el método detallado en este reporte a veces, en corazones muy dilatados, aplica una sutura con parches a través de la punta del músculo papilar en este proceso. De esta forma, obtenemos una cámara más cónica con mayor eficiencia.

Los principios de este procedimiento incluyen (a) la generalidad del conocimiento quirúrgico convencional sobre como enfocar rutinariamente la válvula mitral de modo que no deba aprenderse ningún método nuevo de exposición, y (b) mostrar como la modificación de un método de implante de válvula mitral establecido puede asociarse a usar el concepto de tracción, mientras las puntas de la cabeza extendida del músculo papilar son retraídas dentro del anillo durante el implante valvular. Esta modificación de la arquitectura del músculo papilar permite, a estas estructuras naturales, ejercer un efecto remodelador en el ventrículo subyacente, haciendo su forma más elíptica.

Los datos ecocardiográficos, los de la RMN y los clínicos apoyan la importancia de remodelar una forma más normal a estos corazones dilatados insuficientes. El apoyo funcional de la forma mejorada fue proveído por los datos de la ecocardiografía en un contorno más elíptico, una mejorada fracción de eyección, el índice del volumen de fin de sístole con reducción de los volúmenes ventriculares, y principalmente, se observa que el 77% de los pacientes mejoraron a CF II (NYHA), cuando en su clasificación preoperatoria el 83% estaban en CF IV y el 17% en CF III.

Las pruebas pre y postoperatorias con RMN evaluaron el índice de esfericidad y cuantificaron un regreso a una forma más elíptica, confirmando la configuración geométrica deseada de este novedoso procedimiento que coordina la reconstrucción ventricular con el implante de válvula mitral.

A través de la evaluación de las curvas de sobrevida, se vislumbraron dos aspectos de esta experiencia con 132 pacientes. Primero, hubo una mortalidad hospitalaria del 14,4%, y la predominancia de muertes ocurrió en el intervalo de 2-3 meses. Este hallazgo supone que deben considerarse tres factores: la introducción urgente en este procedimiento de pacientes de muy alto riesgo, el fracaso en abordar y excluir el área no-funcional u otros procedimientos asociados en 56/80 pacientes isquémicos, así como afrontar una investigación más detallada de los métodos de protección de miocardio en estos pacientes muy avanzados. Por ejemplo, Suma y colaboradores^{18,20} reportaron una influencia adversa similar de procedimientos urgentes cuando se aplicó un enfoque ventricular a un paciente con miocardiopatía

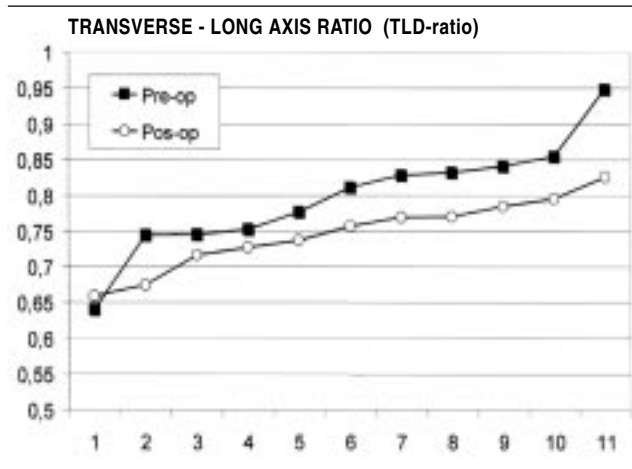


Figura 6. Resonancia magnética de los valores pre y postoperatorios del índice de esfericidad (relación entre el eje longitudinal y transversal) en 11 pacientes. Nótese que los índices postoperatorios han pasado a ser más elípticos, mientras que se reduce el índice de esfericidad, lo que indica menos esfericidad (0,5=elipse, 1,0=esfera).

no isquémica. Asimismo, consideramos la ausencia de cicatriz como contraindicación a excluir del músculo no-funcionante en la miocardiopatía dilatada isquémica. Sin embargo, puede haber cicatriz trabecular²¹.

El segundo factor de pronóstico se relaciona a la trayectoria relativamente plana de la curva de supervivencia, siguiendo la pérdida de paciente de alto riesgo. Esta observación supone que la remodelación de la forma puede introducir una configuración geométrica que permita un buen pronóstico a largo plazo, ya que la esperada tendencia descendente de la trayectoria de supervivencia sería pensada de otra manera, si dicho cambio elíptico no alterara el curso natural del proceso de la enfermedad.

El implante de una válvula mitral para la regurgitación mitral secundaria en miocardiopatía dilatada isquémica ha sido un procedimiento con efectos limitados. Sin embargo, enfoques previos sólo se dirigieron hacia la válvula²²⁻²⁴. El nuevo método en este reporte utiliza los músculos papilares retenidos como un sujetador para reconstruir la forma durante el reemplazo valvular, y así introduce un fundamento ventricular a este procedimiento.

Los datos preliminares señalan que esta novedosa mirada de un procedimiento valvular/ventricular para miocardiopatía dilatada en estadio final puede merecer futuras consideraciones.

Asimismo, esta aplicación actual del efecto de tracción de los músculos papilares puede ser aplicada más adelante para reducir simultáneamente la ampliación que a veces existe entre las bases de los músculos papilares en la cámara dilatada. Este enfoque también posee la ventaja de evitar una dilatación progresiva de la cámara ventricular y no sólo una reparación de la válvula mitral, también reportado por otros autores²⁵.

Recientemente, en un seguimiento de dos corazones trasplantados, hemos observado que necesitamos desarrollar una estrategia quirúrgica para prevenir la expansión septal que puede ocurrir a pesar del implante de la prótesis mitral y de la remodelación.

Conclusión

El implante de una prótesis de válvula mitral y la remodelación del ventrículo izquierdo a través de los músculos papilares en la etapa final de la miocardiopatía con regurgitación mitral significativa puede ofrecer una alternativa al trasplante cardíaco.

Estos nuevos y viejos hallazgos demostraron una mejor calidad de vida, una mejora en varios parámetros ecocardiográficos y una reducción de la esfericidad del ventrículo izquierdo. La tasa de mortalidad hospitalaria está aumentada en los pacientes de alto riesgo, pero la trayectoria relativamente plana de la curva de supervivencia supone que puede esperarse un mejor pronóstico en esta clase de pacientes en la etapa final de la enfermedad cardíaca.

Referencias bibliográficas

1. Evans RW, Orians CE, Ascher NL. The potential supply of organ donors. An assessment of the efficacy of organ procurement efforts in the United States. *J Am Med Assoc* 1992;267:2:239-46.
2. Bourassa MG, Gurne O, Bangdiwala SI, Ghali JK, Young JB, Rousseau M, Johnstone DE, Yusuf S. Natural history and patterns of current

- practice in heart failure. The Studies of Left Ventricular Dysfunction (SOLVD) Investigators. *J Am Coll Cardiol* 1993;22(4 Suppl. A):14A-9A.
3. Bassie BM, Parker M. Congestive heart failure current controversies in future projects. *Am J Cardiol* 1990;66:429-30.
4. Carpentier A, Chachques JC, Acar C, Relland J, Mihaileanu S, Bensasson D, Kieffer JP, Guibourt P, Tournay D, Roussin I. Dynamic cardiomyoplasty at seven years. *J Thorac Cardiovasc Surg* 1993;106:1:42-52.
5. Patel HJ, Lankford EB, Polidori DJ, Pilla JJ, Plappert T, John Sutton MS, Acker MA. Dynamic cardiomyoplasty: its chronic and acute effects on the failing heart. *J Thorac Cardiovasc Surg* 1997;114:2:169-78.
6. Batista RJ, Santos JL, Takeshita N, Bocchino L, Lima PN, Cunha MA. Partial left ventriculectomy to improve left ventricular function in end-stage heart disease. *J Card Surg* 1996;11:2:96-7.
7. McCarthy PM, Starling RC, Wong J, Scalia GM, Buda T, Vargo RL, Goormastic M, Thomas JD, Smedira NG, Young JB. Early results with partial left ventriculectomy. *J Thorac Cardiovasc Surg* 1997;114:1-11.
8. Buffolo E, Paula IA, Palma H, Branco JN. A new surgical approach for treating dilated cardiomyopathy with mitral regurgitation. *Arq Bras Cardiol* 2000;74:2:129-40.
9. Bolling SF, Deeb GM, Brunsting LA, Bach DS. Early outcome of mitral valve reconstruction in patients with end-stage cardiomyopathy. *J Thorac Cardiovasc Surg* 1995;109:4:676-82.
10. Calafiore AM, Gallina S, Contini M, Iaco A, Barsotti A, Gaeta F, Zimarino M. Surgical treatment of dilated cardiomyopathy with conventional techniques. *Eur J Cardiothorac Surg* 1999;16(Suppl. 1):S73-8.
11. Alonso C, Leclercq C, Victor F, Mansour H, de Place C, Pavin D, Carre F, Mabo P, Daubert JC. Electrocardiographic predictive factors of long-term clinical improvement with multisite biventricular pacing in advanced heart failure. *Am J Cardiol* 1999;84:12:1417-21.
12. Dreyfus GD, Duboc D, Blasco A, Vigoni F, Dubois C, Brodaty D, de Lentdecker P, Bachelot J, Goudot B, Guilmet D. Myocardial viability assessment in ischemic cardiomyopathy: benefits of coronary revascularization. *Ann Thorac Surg* 1994;57:6:1402-7.
13. Boltwood CM, Tei C, Wong M, Shah PM. Quantitative echocardiography of the mitral complex in dilated cardiomyopathy: the mechanism of functional mitral regurgitation. *Circulation* 1987;76:777-85.
14. Kono T, Sabbah HN, Rosman H, Alam M, Jafri S, Goldstein S. Left ventricular shape is the primary determinant of functional mitral regurgitation in heart failure. *J Am Coll Cardiol* 1992;20:7:1594-8.
15. Romeo F, Pelliccia F, Cianfrocca C, Gallo P, Barilla F, Cristofani R, Reale A. Determinants of end-stage idiopathic dilated cardiomyopathy: a multivariate analysis of 104 patients. *Clin Cardiol* 1989;12:7:387-92.
16. Bolling SF, Pagani FD, Deeb GM, Bach DS. Intermediate-term outcome of mitral reconstruction in cardiomyopathy. *J Thorac Cardiovasc Surg* 1998;115:2:381-6.
17. Chandraratna PAN, Aronow WS. Mitral valve ring vs dilated ventricle. *Chest* 1987;79:2.
18. Suma H, Isomura T, Horii T, Buckberg G, RESTORE Group. Role of site selection for left ventriculectomy to treat idiopathic dilated cardiomyopathy. *Heart Fail Rev* 2005;9:4:329-36.
19. Miki S, Kusuhara K, Veda Y. Mitral valve replacement with preservation of chordae tendinae and papillary muscles. *Ann Thorac Surg* 1998;45:28-34.
20. Isomura T, Suma H, Horii T, Sato T, Kobashi T, Kanemitsu H, Hisatomi K. Mid-term ventricular function after left ventricular restoration in patients with non-ischemic dilated cardiomyopathy. *Eur J Cardiothorac Surg* 2000;19:684-689.
21. Athanasuleas CL, Buckberg GD, Stanley AW, Siler W, Dor V, Di Donato M, et al. Surgical ventricular restoration: the RESTORE Group experience. *Heart Fail Rev* 2004;9:4:287-97.
22. Dahlberg PS, Orszulak TA, Mullany CJ, Daly RC, Enriquez-Sarano M, Schaff HV. Late outcome of mitral valve surgery for patients with coronary artery disease. *Ann Thorac Surg* 2003;76:5:1487-539.
23. Enriquez-Sarano M, Schaff HV, Frye RL. Mitral regurgitation: what causes the leakage is fundamental to the outcome of valve repair. *Circulation* 2003;108:3:253-6.
24. Buckberg GD, Menicanti L, de Oliveira SA, Isomura T. Restoring papillary muscle dimensions during restoration in dilated hearts. *Interact Cardiovasc Thorac Surg* 2005;4:475-477.
25. Glammarco G, Liberi R, Giancani M, Canosa C, Gallina S, Francisco A, Spera G, De Mauro M. Recurrence of functional mitral regurgitation in patients with dilated cardiomyopathy undergoing mitral valve repair: how to predict it? *Interactive Cardiovasc and Thorac Surg* 2007;6:340-344.