

SIMPOSIO INTERNACIONAL DE HIPERTENSION PULMONAR

Presentación clínica y clasificación actual de la hipertensión arterial pulmonar

Guillermo Bortman*

En esta comunicación analizaremos, básicamente, la presentación clínica de los pacientes portadores de hipertensión arterial pulmonar (HAP), y cómo se puede evitar llegar al diagnóstico en fases muy avanzadas. Esto es importante, ya que si bien sigue siendo una enfermedad rara, frecuentemente, se encuentra subdiagnosticada. Aún cuando, en este momento, tenemos un mayor conocimiento de su fisiopatología.

Por supuesto que todavía existe el diagnóstico por exclusión. Habitualmente cuando el paciente llega a la consulta, en general, se encuentra en la etapa final de su enfermedad; lo cual no nos posibilita detener la enfermedad en una fase temprana y así tomar una actitud terapéutica precoz que mejore la sobrevida de estos pacientes.

Pero también, contamos en la actualidad con una terapéutica mucho más específica respecto a los mecanismos fisiopatológicos de la HAP. Es por ello que tenemos muy buenas expectativas y avanzadas investigaciones que dan evidencia de que nos encontramos en las etapas iniciales de la terapéutica de esta enfermedad tan lamentable.

En un registro francés (Figura 1), el 75% de los pacientes llegan a la consulta en clase funcional (CF) III-IV¹. Y utilizando, un dicho que decimos habitualmente “hasta mi tía diagnostica una hipertensión pulmonar en esta situación”.

También es importante mencionar este estudio para desmitificar lo relativo a la edad. Ya no es una patología que afecta a mujeres entre los 20 y los 30 años, sino que entre 674 pacientes, la edad media fue de 50 años.

Con respecto a la sintomatología de la HAP, tenemos que decir que los síntomas son absolutamente ambiguos (Tabla 1). Si mencionamos algunos de ellos como: disnea, fatiga, dolor de pecho, síncope o pre-síncope y edema,

**Pulmonary Arterial Hypertension in France
Results from a National Registry**

Marc Humbert, Olivier Sitbon, Ad Chahoud, Michèle Berliocchi, Gilbert Habib, Virginie Cottin, Alexandre Tanti, Grégoire Watzman, Jean-François Cordier, François Chabot, Gaëlle Brossier, Christophe Pison, Maurice Reynaud-Gaubert, Alain Héron, Marcel Lenoir, Eric Hachulla, and Gérard Simonneau

Service de Pneumologie, Centre des Maladies Respiratoires Fonctionnelles, Hôpital Antoine Béclère, Assistance Publique-Hôpitaux de Paris, Université Paris-Sud, Clamart, France; Service de Pneumologie, Hôpital Montparnasse, Montparnasse, Service de Pneumologie, Hôpital Cochin-Pasteur, Paris; Service de Cardiologie, Hôpital de la Trinité, Service de Pneumologie, Hôpital Sainte Marguerite, Marseille; Institut Pneumologique, Hôpital de la Pitié, Service de Pneumologie, Hôpital de Broca, Saint-Denis-de-la-Réunion, Service de Chirurgie Thoracique, Hôpital de Haut Savoy, Annecy, France; Département de Maladies Respiratoires, Hôpital Michodière, Grenoble; Service de Pneumologie, Hôpital Larrey, Nantes; Service de Cardiologie, Hôpital Pasteur, Service de Service de Médecine Interne, Hôpital Claude Rostaing, Lille, France

	All Cases (n = 674)
Clinical data	
Female patients, %	65.3
Age, yr (range)	50 ± 15 (18-85)
NYHA III-IV, %	75
6-min walk distance, m	329 ± 109
Hemodynamic data	
RAP, mm Hg	8 ± 5
mPAP, mm Hg	55 ± 15
PAWP, mm Hg	8 ± 3
Cardiac index, L/min/m ²	2.5 ± 0.8
SvO ₂ , %	63 ± 9
PVRI, mm Hg/L/min/m ²	20.5 ± 10.2

Am J Respir Crit Care Med. Vol 173, pp 1023-1030, 2006
Originally Published in Press as DOI: 10.1164/rccm.200510-1668OC on February 2, 2006
Internet address: www.atsjournals.org

Figura 1. Datos clínicos y hemodinámicos para el diagnóstico de la hipertensión arterial pulmonar. Resultados de un registro nacional francés (2006)¹.

Tabla 1. Síntomas de la hipertensión arterial pulmonar²

	Inicial (%)	Eventual (%)
Disnea	60	98
Fatiga	19	73
Dolor torácico	7	47
Presíncope	5	41
Síncope	8	36
Edema	3	37

* Médico cardiólogo. Jefe de Trasplantes. Servicio de Cardiología. Sanatorio de la Trinidad-Mitre. Ciudad de Buenos Aires. República Argentina. Coordinador de Trasplantes del Sanatorio “Denton Cooley”. Ciudad de Buenos Aires. República Argentina. Coordinador de Trasplantes del Hospital Italiano. Ciudad de Mendoza. Mendoza. República Argentina. Director de Cardiología del Htal. de Alta Complejidad Médica. Ciudad de Formosa. Formosa. República Argentina. Director de Emprendimientos de Salud y Subdirector Médico del Club Boca Junior. Ciudad de Buenos Aires. República Argentina.

Correspondencia: Dr. Guillermo Bortman
Departamento Cardiovascular Sanatorio de la Trinidad-Mitre.
Bartolomé Mitre 2553 Piso 1º - CP: 1039 - Ciudad de Buenos Aires. República Argentina.
E-mail: gbortman@fibertel.com.ar

Recibido: 26/08/2008 Aceptado: 12/01/2009

nos encontramos con que hay infinidad de patologías capaces de producirlos en forma similar, por lo tanto, no todo paciente que padezca estos síntomas va a padecer una HAP. Pero es evidente que no estamos acostumbrados a diagnosticarla, y entonces la subdiagnosticamos. Recién en las etapas más avanzadas es el momento en que se empieza a sospechar de ella, pues la presentación es más florida e importante, y es cuando el paciente se hace refractario y no responde a las terapéuticas básicas de la insuficiencia cardíaca (Tabla 2).

En un conocido club de fútbol de la Argentina, hemos hecho un examen en el cual se realiza un *screening* a toda la población deportiva (1700 atletas, aproximada-

mente). El examen consiste, básicamente, en la realización de un electrocardiograma (ECG), una telerradiografía (Rx) de tórax y la rutina de laboratorio, y de existir algún tipo de dudas, se completa el examen con un ecocardiograma.

Esto se realiza, no sólo para diagnosticar HAP; sino también, para poder predeterminar otros tipos de patologías como las cardiopatías congénitas, los síndromes de pre-excitación (relativamente frecuente en atletas jóvenes de todas las edades), etc. El objetivo es detectar mediante un examen muy sencillo el diagnóstico precoz de estas patologías y desde ya permitir un tratamiento más eficiente, y así poder mejorar la evolución de un paciente en CF I o

Tabla 2. Signos clínicos que indican HAP

SIGNOS FISICOS	IMPLICANCIAS
Componente pulmonar acentuado del segundo ruido cardíaco (R2) (componente pulmonar audible en el ápice)	Presión arterial pulmonar elevada produciendo un aumento de la fuerza de cierre de la válvula pulmonar
Click sistólico temprano	Súbita interrupción de la apertura de la válvula pulmonar en la arteria pulmonar con alta presión; la onda de presión refleja la elevada resistencia vascular pulmonar
Soplo eyectivo mesosistólico	Flujo sanguíneo transvalvular pulmonar turbulento
Signo de Dressler +	Presión del ventrículo derecho elevada e hipertrofia ventricular derecha presente
Ingurgitación yugular	Elevada presión de llenado ventricular derecho
Onda A+	
Signos que indican severidad de HAP HAP moderada a severa	
Soplo diastólico	Regurgitación pulmonar
Soplo holosistólico que se incrementa con la inspiración	Regurgitación tricuspídea
Ingurgitación yugular: incremento de la onda V	Regurgitación tricuspídea
Reflujo hepatoyugular	Regurgitación tricuspídea
Pulso hepático	Regurgitación tricuspídea, falla del ventrículo derecho
Avanzada HAP con falla del VD	
Tercer ruido cardíaco en VD	Disfunción del VD
Ingurgitación yugular marcada	Disfunción del VD y/o regurgitación tricuspídea
Hepatomegalia	Disfunción del VD y/o regurgitación tricuspídea
Edema periférico	Disfunción del VD y/o regurgitación tricuspídea
Ascitis	Disfunción del VD y/o regurgitación tricuspídea
Presión arterial baja, presión de pulso disminuida, extremidades frías	Disfunción del VD y/o regurgitación tricuspídea
Signos físicos que apuntan a una posible causa subyacente o asociada a una HAP	
Cianosis central	Hipoxemia, shunts derecha-a-izquierda Cardiopatía congénita, enfermedad intersticial pulmonar, el hipoxia, enfermedad venooclusiva pulmonar
Hallazgos auscultatorios cardíacos (soplos sistólicos, soplos diastólicos, chasquido de apertura, y galope)	Cardiopatía congénita o adquirida, o enfermedad valvular
Rales, crepitantes o disminución de los ruidos respiratorios	Edema y/o congestión pulmonar
Rales fino, uso de los músculos respiratorios accesorios, disnea jadeante, expiración prolongada, tos productiva	Enfermedad pulmonar parenquimatosa
Obesidad, sifoesciosis, amígdalas agrandadas	Posible alteración de la ventilación
Esclerodactilia, artritis, rash cutáneo, telangiectasia, calcinosis	Alteraciones del tejido conectivo
Obstrucción o insuficiencia venosa periférica	Posible trombosis venosa

VD: ventrículo derecho. HAP: hipertensión arterial pulmonar

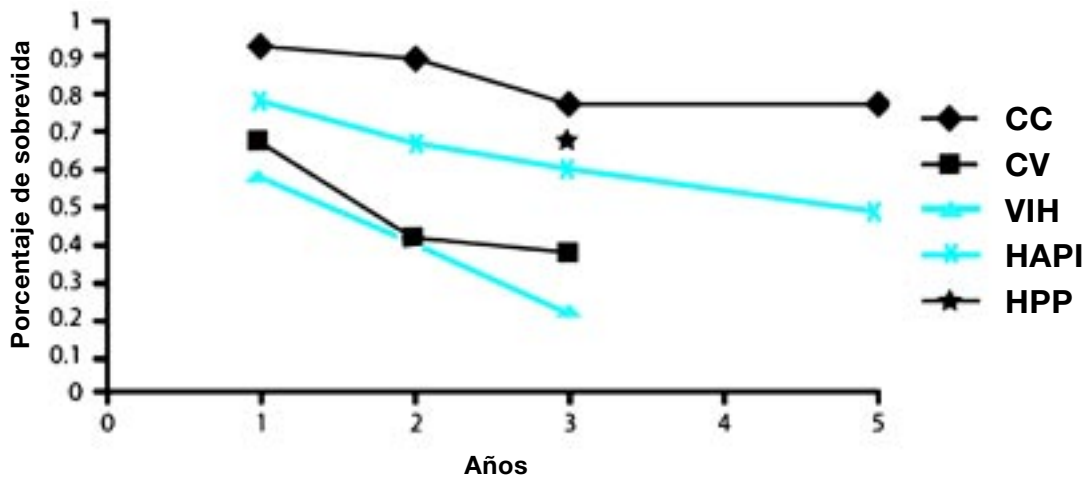


Figura 2. Sobrevida de pacientes con hipertensión arterial pulmonar (HAP)³.
CC: Cardiopatía congénita. CV: Colagenopatía vascular. VIH: Virus de la inmunodeficiencia humana. HAPI: Hipertensión arterial pulmonar idiopática. HPP: Hipertensión porto-pulmonar

II, cuando todavía tiene presiones pulmonares no tan altas, y sin tanta insuficiencia cardíaca (IC) derecha. Así y todo, vemos que la sintomatología, si bien es semejante para todas las entidades que causan HAP, el pronóstico (Figura 2) es distinto si la cardiopatía es congénita, que si la HAP es idiopática o secundaria a una colagenopatía, o asociada al virus de inmunodeficiencia humana (VIH)³, de acuerdo a los registros que estamos obteniendo en la actualidad. Es realmente insólito que a los pacientes que están siendo seguidos por los infectólogos con HIV no se les haga un ecocardiograma de control

para verificar si no están desarrollando HAP. Al referirnos al hallazgo de los síntomas mencionados, al examen físico y al *screening*, es importante para poder determinar aquellos pacientes que tienen antecedentes familiares, aquellos pacientes que han utilizado drogas para no comer, o elementos anorexígenos, o toda persona que esté en situación de riesgo (Tabla 3). Obviamente, se debería hacer un *screening* para la búsqueda por lo menos de algunos signos⁴. No nos referimos a signos tan evidentes como una sobrecarga ventricular derecha severa con clínica de hipertensión pulmonar suprasistémica. Pero es evidente que no se pasa de un ECG normal a uno patológico en dos días.

Tabla 3. Estrategia diagnóstica de HAP⁴

I. Sospecha de HAP

Interrogatorio (síntomas) y examen físico
Procedimientos de *screening* (sospecha familiar)
Hallazgos incidentales

II. Detección de HAP

ECG
Telerradiografía de tórax
Ecocardiografía transtorácica

III. Clasificación de la HAP

Tests de función pulmonar y gases en sangre arterial
Centellograma pulmonar ventilación/perfusión
Tomografía computada de alta resolución
Tomografía computada espiralada
Angiografía pulmonar

IV. Evaluación de HAP

a- Tipo

Análisis de sangre e inmunológicos
Test de VIH
Ecografía abdominal

b- Capacidad al ejercicio

Test de caminata de 6 minutos
Consumo de oxígeno máximo

c- Pruebas hemodinámicas

Catereterismo cardíaco derecho
Test de vasoreactividad

HAP: Hipertensión arterial pulmonar.

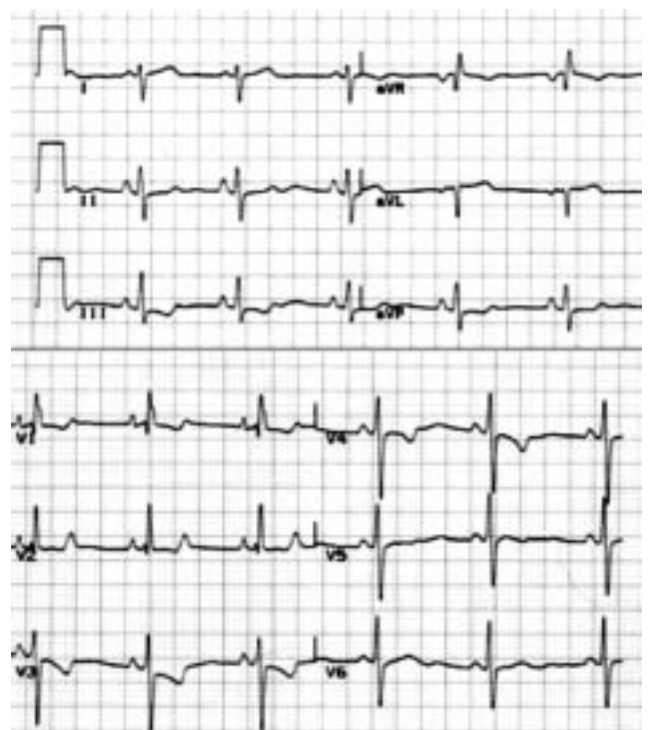


Figura 3. Electrocardiograma de una hipertensión pulmonar.

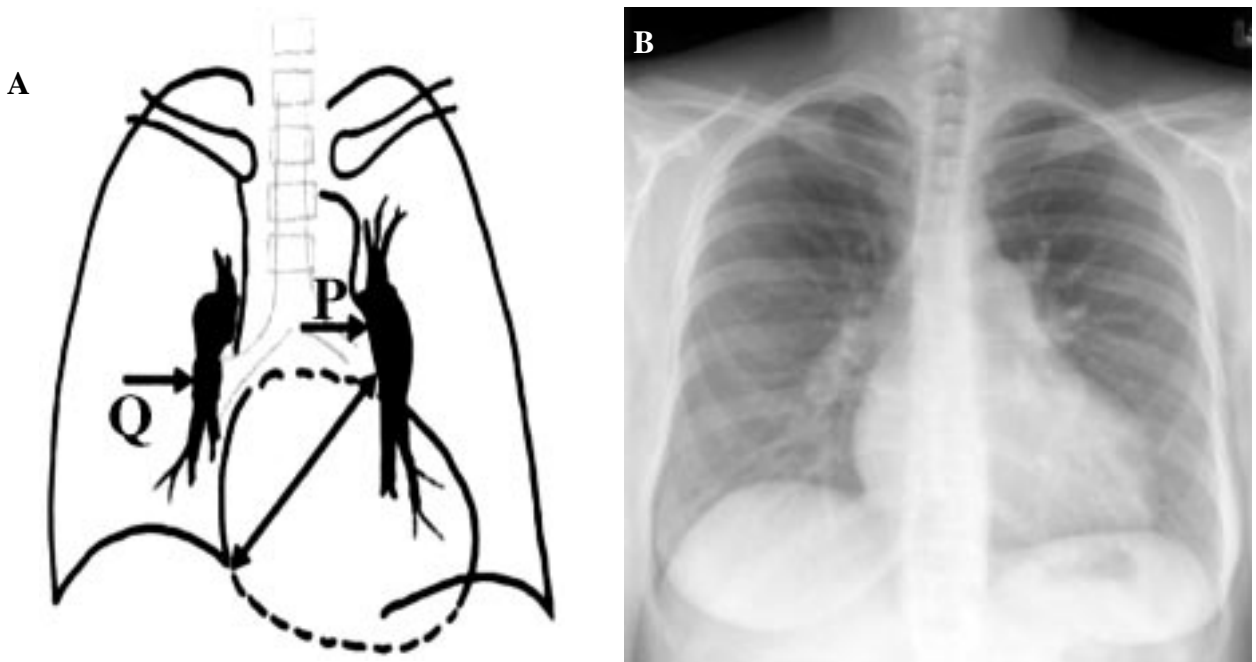


Figura 4. Telerradiografía de tórax de una hipertensión arterial pulmonar. A) Esquema: P= arterial pulmonar prominente. Q= amputación de flujo periférico. B) Rx de tórax frente.

Para poder llegar al ECG de la Figura 3, o a la Rx de tórax de la Figura 4, evidentemente tiene que haber pasado un tiempo. Y cuando llegamos a este diagnóstico, los 2,8 años de sobrevida original promedio se han acortado, pues es evidente que por lo menos varios meses de esta patología no fueron detectados (Tabla 4).

La resistencia vascular periférica pulmonar aumenta progresivamente, tanto en la etapa asintomática como en la sintomática. Pero sucede en forma diferente con la presión arterial pulmonar. La presión arterial pulmonar también sube, y en un momento determinado empieza a caer. Es muy importante detectarlo, porque cuando ello sucede, probablemente, estemos en presencia de una incipiente fase de IC derecha y claudicación del ventrículo derecho, o sea que los pacientes presentan una evolución desfavorable con signos de IC derecha: hepatomegalia, edemas de miembros inferiores, trastornos de coagulación, agotamiento, aspecto azulado (cianosis), y presencia de

Tabla 4. Historia natural de la hipertensión arterial pulmonar

Inicio de la enfermedad

Asintomática en fases iniciales, a pesar de alteraciones hemodinámicas
(Subdiagnosticada en poblaciones de alto riesgo)

Primeros síntomas

Disnea progresiva con el esfuerzo, fatiga, palpitaciones, dolor torácico, síncope, tos

Síntomas terminales

Síntomas y signos de insuficiencia cardíaca derecha. Edema, ascitis.

Muerte

El promedio de sobrevida es de 2,8 años.

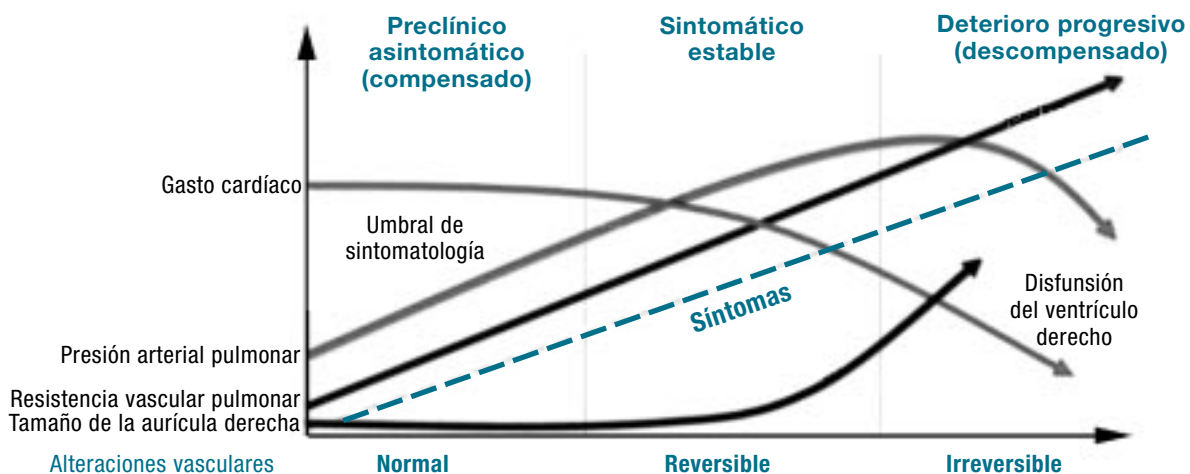


Figura 5. Evolución de la hipertensión arterial pulmonar (deterioro progresivo).

Tabla 5. Hipertensión arterial pulmonar: Clasificación diagnóstica (Actualización: 4th World Symposium on PH, Dana Point 2008)

1. Hipertensión arterial pulmonar (HAP)

- Idiopática
- Heredable
 - BMP2 (receptor tipo 2 de la proteína ósea morfogenética)
 - ALK1, endoglin (con o sin HHT)
 - Desconocida
- Inducida por drogas y toxina
- Asociada con:
 - Conectivopatías
 - Infección por VIH (virus de la inmunodeficiencia humana)
 - Hipertensión del portal
 - Shunts sistémico-pulmonar (*shunts* izquierda-derecha)
 - Esquistosomiasis
 - Anemia hemolítica crónica
- PPHN

1'. Enfermedad venooclusiva pulmonar (EVP) y/o hemangiomatosis capilar pulmonar (HCP)

2. Hipertensión pulmonar debido a enfermedad cardíaca izquierda

- Disfunción sistólica
- Disfunción diastólica
- Enfermedad valvular

3. Hipertensión pulmonar debido neumopatías y/o hipoxia

- Enfermedad pulmonar obstructiva crónica (EPOC)
- Enfermedad pulmonar intersticial
- Otras enfermedades pulmonares
- Desórdenes de la respiración en el sueño
- Exposición crónica a alturas elevadas
- Desarrollo de anomalías

4. Hipertensión pulmonar tromboembólica crónica (HPTEC)

5. Hipertensión pulmonar con desconocido y/o multifactorial mecanismo

- Desórdenes hematológicos: alteraciones mieloproliferativas, esplenectomía.
- Desórdenes sistémicos: vasculitis, sarcoidosis, histiocitosis pulmonar de células de Langerhans, MAL, neurofibromatosis.
- Desórdenes metabólicos: enfermedad de almacenamiento de glucógeno, enfermedad de Gaucher, desórdenes tiroideos.
- Cardiopatías congénitas: otras que shunts sistémico-pulmonar
- Otros: obstrucción tumoral, mediastinitis fibrosa, falla renal en la diálisis, otros.

cuadros sincopales (Figura 5).

Lo mismo ocurre con el volumen minuto (VM) cardíaco y la presión de la aurícula derecha (AD). El VM en la primera etapa se mantiene para después ir cayendo, y la presión de la AD empieza a subir con agravamiento de los signos de IC derecha.

En conclusión, los síntomas son relativamente ambiguos y solamente en las fases más avanzadas se hacen más evidentes y los elementos clínicos indican que el paciente está teniendo IC derecha. Pero probablemente este momento ya sea tarde para conseguir una terapia eficaz y revertir el cuadro clínico. El mensaje es tratar de buscar los síntomas, o buscar elementos que puedan hacer sospechar lo más precozmente posible, en la forma más anticipada, para tratar que los mecanismos fisiopatológicos que agravan la HAP puedan ser detenidos, al menos parcialmente, para lograr una mayor sobrevida y mejorar la calidad de vida del paciente.

La clasificación que todo el mundo conoce de HAP fue modificada en el 2008, en California, en Dana Point (Tabla 5). La clasificación era relativamente sencilla de entender. Los pacientes con HAP arterial idiopática estaban en el grupo 1. Los pacientes asociados a disfunción ventricular izquierda con IC izquierda, disfunción diastólica, valvulopatías, se encontraban en el grupo 2. Los pacientes con patología pulmonar estaban en el grupo 3: enfermedad pulmonar obstructiva crónica (EPOC), patología intersticial pulmonar, desórdenes del sueño, exposiciones a la altitud. Los pacientes asociados a tromboembolismo pulmonar pertenecen al grupo 4. Y obviamente, las causas desconocidas y mecanismos multifac-

toriales, o trastornos hematológicos, mieloproliferativos, esplenectomía, vasculitis, sarcoidosis, enfermedades del glucógeno, enfermedad de Gaucher, enfermedades congénitas, eran del grupo 5.

Las modificaciones básicas se refieren al grupo 1, y van a estar relacionadas a las verificaciones de las mutaciones genéticas, específicamente el BMP2 y el Alk-1, y por supuesto también a causas que no son conocidas aún, y que van a estar incorporadas en los próximos años en estos trastornos y mutaciones genéticas. Se incorporan las drogas y las inducidas por toxinas, y en este caso las asociadas a colagenopatías, infección por HIV, hipertensión portal, los *shunts* pulmonares, la esquistosomiasis, y las anemias crónicas hemolíticas. En la Tabla 6, se muestran los porcentajes epidemiológicos de esta clasificación.

Tabla 6. Clasificación clínica de la HAP: epidemiología

I. Hipertensión arterial pulmonar (HAP)	3,5%
II. HAP asociada a cardiopatía izquierda	78%
III. HAP asociada a enfermedad pulmonar/hipoxia	10%
IV. HAP debido a enfermedad tromboembólica crónica	1,5%
V. Miscelaneas	
VI. Mixtas	7%

Conclusión

En resumen, tendríamos que insistir en la búsqueda de esta enfermedad o por lo menos, tratar de descartarla. Un famoso profesor de dermatología, Lois Bachman, decía que la lepra no existe porque nadie la piensa. Y relativa-

mente tenía razón. La lepra existe y cuando uno la busca, la encuentra. Entonces, todos deberíamos pensar que existe esta entidad, y probablemente la encontraremos más frecuentemente. Si a ello le sumamos detectarla con un diagnóstico precoz, considerando los avances que tenemos actualmente y los que vendrán, seguramente exista la posibilidad de disminuir el avance de esta enfermedad que causa estragos en la población, comprometiendo la calidad de vida y la sobrevivencia.

Referencias bibliográficas

1. Humbert M, Sitbon O, Chaouat A, Bertocchi M, Habib G, Gressin V, Yaici A, et al. Pulmonary Arterial Hypertension in France: Results from a National Registry. *Am J Respir Crit Care Med* 2006;173:1023-1030.
2. Rich SA, Dantzker DR, Ayres SM, et al. Primary Pulmonary hypertension: a national prospective study. *Ann Intern Med* 1987;107:216-223.
3. McLaughlin VV, Presberg KW, Doyle RL, Abman SH, McCrory DC, Fortin T, Ahearn G. Prognosis of pulmonary arterial hypertension. ACCP evidence-based clinical practice guidelines. *Chest* 2004;126:78S-92S.
4. Galiè N, Torbicki A, Barst R, Darteville P, Haworth S, Higenbottam T, Olschewski H, Peacock A, Pietra G, Rubin LJ, Simonneau G. Guidelines on diagnosis and treatment of pulmonary arterial hypertension: The Task Force on Diagnosis and Treatment of Pulmonary Arterial Hypertension of the European Society of Cardiology. *Eur Heart J* 2004;25:2243-2278.

Palabras clave: Hipertensión arterial pulmonar - Signos y síntomas - Clasificación - Diagnóstico.